



神農(Ashie)の吃城吃園
<http://www.ashie.com.tw>

清除攝護腺癌 & 膀胱癌，保有收放自如的人生

---淺談達文西手術與人工膀胱

林威宇醫師 嘉義長庚醫院





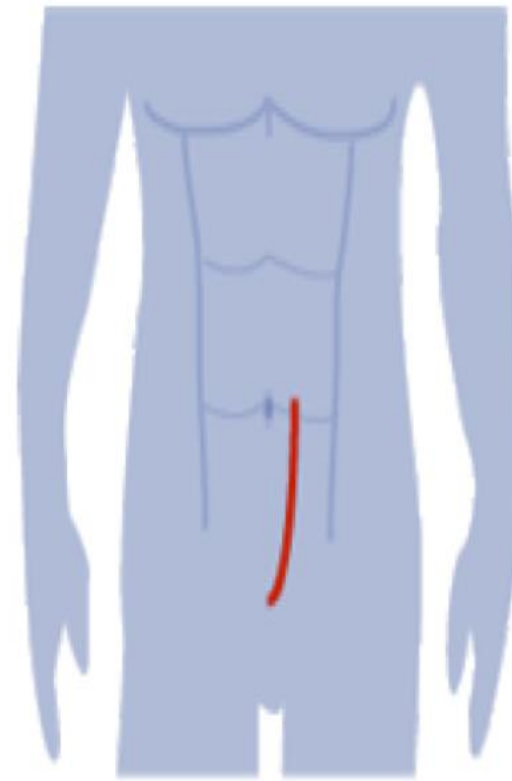
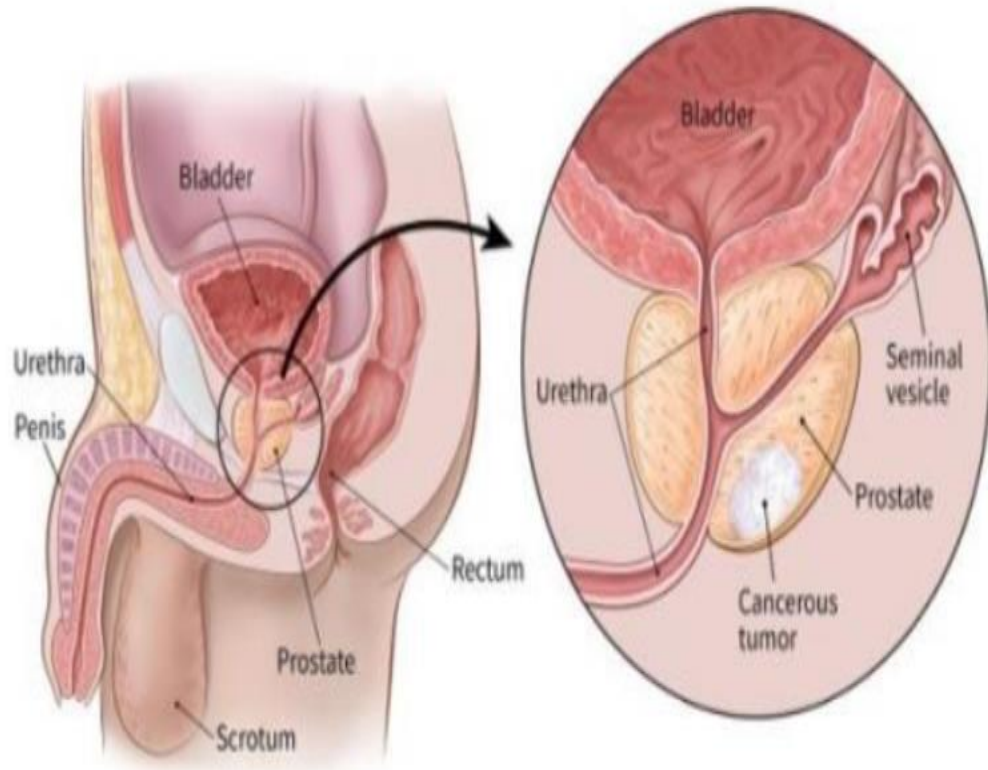
2017
2/18 嘉義長庚 × 故宮南院
傳承與創新

限制我們的-----

限制我們的-----

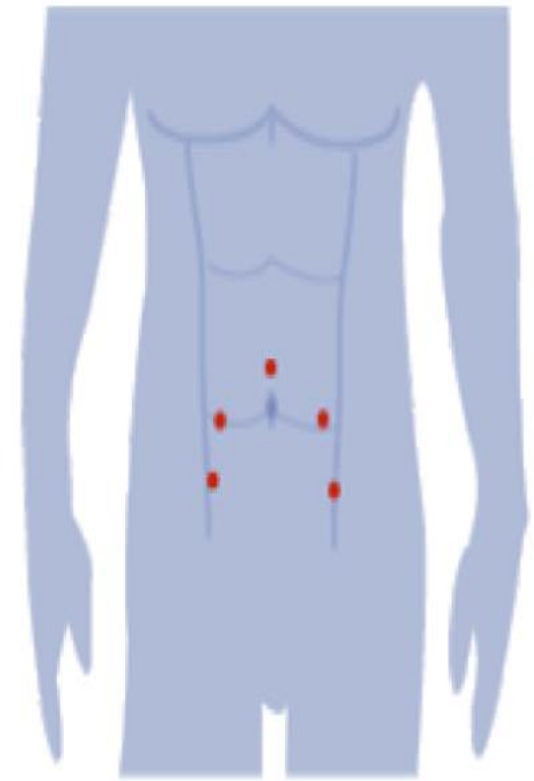
想 像

達文西手術 -----攝護腺癌



Open Prostatectomy Incision

1945 美國



da Vinci Prostatectomy Incisions

2001 德國

直腸癌後又來攝護腺癌 買樂透了」

教授戰勝病魔「想



二度罹癌的南台教授王慶安以忐忑不安的心情接受達文西手術。王智勇攝

「我這輩子連中二槍，真的可以去買樂透了！」南台科技大學主任秘書王慶安今天在嘉義長庚醫院一場醫療記者會中，以抗癌患者心情向大家表

王慶安說，他原本體重破百，有天夜裡發現自己突然想尿尿，卻尿不出來，到醫院檢查，才發現自己患了攝護腺癌，這已是第二次罹患癌症，心中的陰影揮之不去，還好手術似乎比他想像中的成功，儘管在手術中進行了尿道重建，需要一段適應期，不過第二天他就能自己下床走路。

負責操刀的泌尿科林威宇醫師表示，一般攝護腺癌在臨床上並沒有明顯的症狀，尿不出來時，都已經罹病一段時間了，而王教授發現時已是第三期，高復發風險，幸好尚未轉移，最好治療就是利用手術摘除整個攝護腺，手術包括攝護腺及貯精囊全切除、骨盆淋巴結清除及膀胱尿道重新吻

林威宇醫師說，利用達文西機器人手臂施行攝護腺切除，在美國及先進國家已是治療攝護腺癌的第一選擇，發展至今已超過十萬人接受過達文西攝護腺切除術。而第4代達文西手術的最大特點是，術後傷口更小，患者的癒合速度更快，所以第二天就能下床走路。

達文西手術

-----攝護腺癌

- 流血量少、併發症少、住院短
- 尿失禁恢復正常 >90 %

EU2009

直腸癌後又來攝護腺癌 買樂透了」

教授戰勝病魔「想



蘋果即時

二度罹癌的南台教授王慶安以忐忑不安的心情接受達文西手術。王智勇攝

「我這輩子連中二槍，真的可以去買樂透了！」南台科技大學主任秘書王慶安今天在嘉義長庚醫院一場醫療記者會中，以抗癌患者心情向大家表

王慶安說，他原本體重破百，有天夜裡發現自己突然想尿尿不出來，到醫院檢查，才發現自己患了攝護腺癌，這是他第二次罹患癌症，心中的陰影揮之不去，還好手術似乎比他想像中的成功，儘管在手術中進行了尿道重建，需要一段適應期，不過第二天他就能自己下床走路。

負責操刀的泌尿科林威宇醫師表示，一般攝護腺癌在臨床上並沒有明顯的症狀，尿不出來時，都已經罹病一段時間了，而王教授發現時已是第三期高復發風險，幸好尚未轉移，最好治療就是利用手術摘除整個攝護腺，手術包括攝護腺及貯精囊全切除、骨盆腔淋巴結清除及膀胱尿道重新吻

林威宇醫師說，利用達文西機器人手臂施行攝護腺切除，在美國及先進國家已是治療攝護腺癌的第一選擇，發展至今已超過十萬人接受過達文西攝護腺切除術。而第4代達文西手術的最大特點是，術後傷口更小，患者的癒合速度更快，所以第二天就能下床走路。

達文西手術

-----攝護腺癌

- 流血量少、併發症少、住院短
- 尿失禁恢復正常 >90 %
- 術後 一年(更快恢復?????)

Periurethral suspension stitch during robot-assisted laparoscopic radical prostatectomy: description of the technique and continence outcomes.

Eur Urol 2009

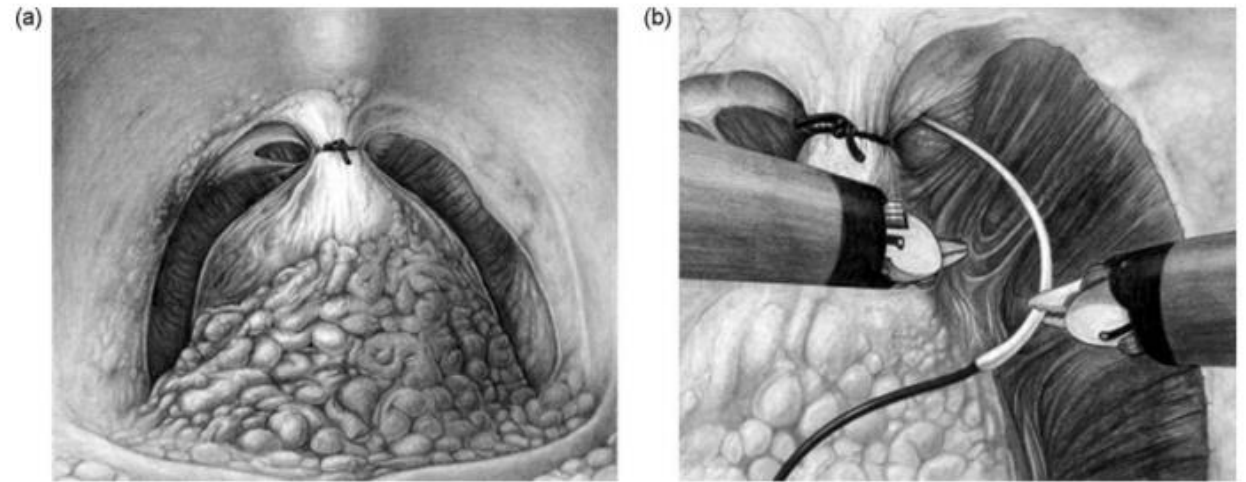


Fig. 1 – (a) Vision after the endopelvic fascia has been opened and the dorsal venous complex ligated; (b) CT-1 needle held at a 90° angle passed from right to left between the urethra and dorsal venous complex.

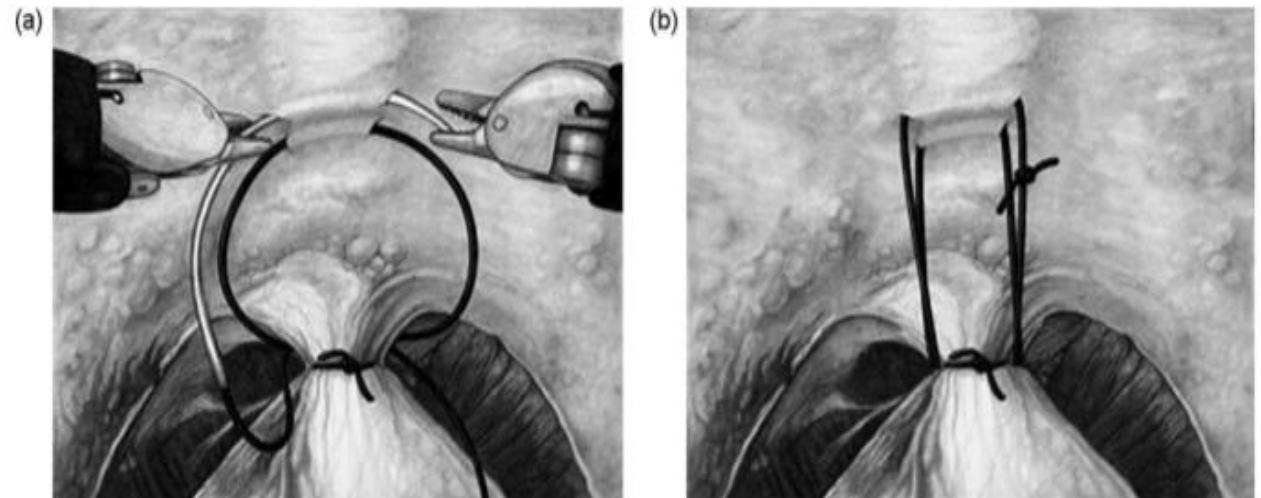
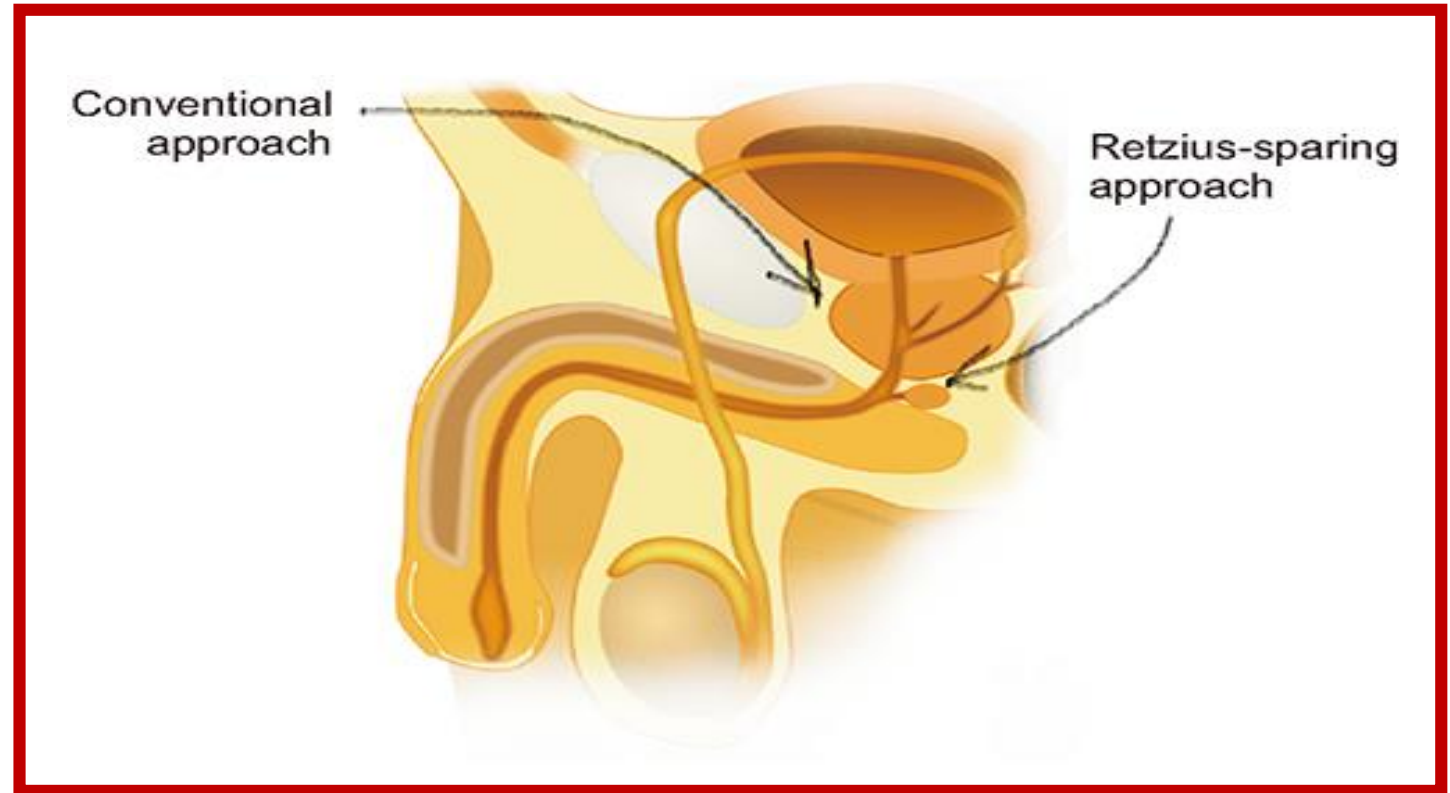
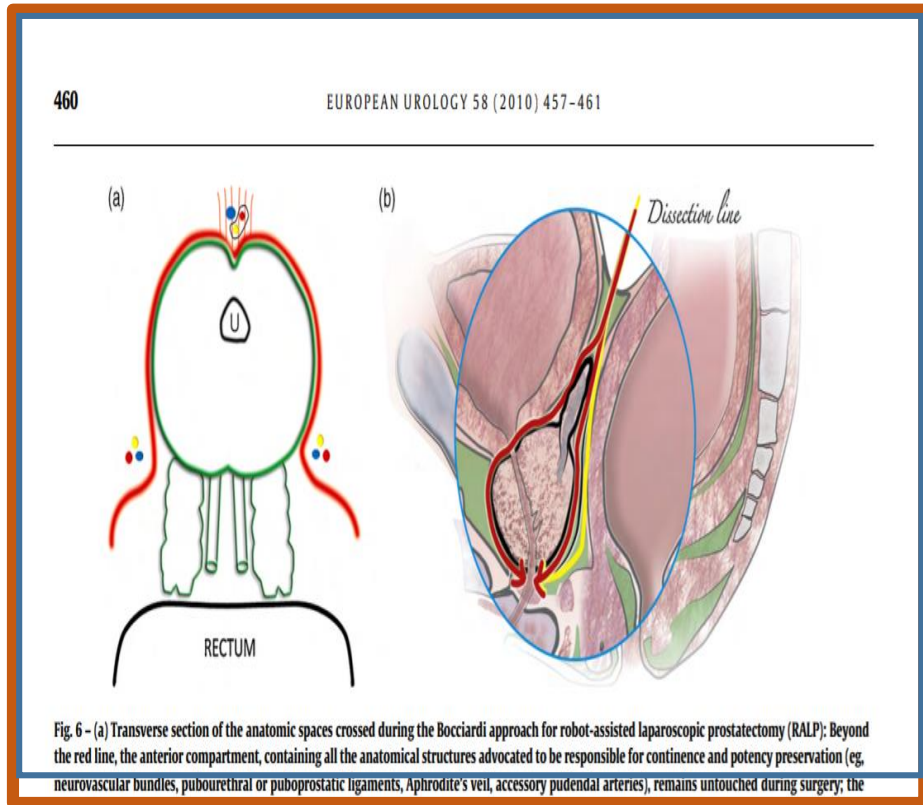


Fig. 3 – (a) Second pass through the dorsal venous complex and the periostium on the retropubis; (b) the final stitch is tied.

A **New Anatomic Approach** for Robot-Assisted Laparoscopic Prostatectomy:
義大利式達文西攝護腺切除：更單純的切除，更快的恢復



義大利式由後方切除
讓尿失禁更快復原
2019~

義大利式 達文西攝護腺切除

Retzius Sparing Robot-Assisted Radical Prostatectomy - Keith J. Kowalczyk, MD (NO NARRATION)

**RETZIUS-SPARING ROBOT ASSISTED
RADICAL PROSTATECTOMY**
A STEP-BY-STEP GUIDE

JILLIAN EGAN, SHAWN MAHRMATI, FILIPE CARVALHO, MEGAN DAVIS,
JOHN O'NEILL, HARRY LEE, JOHN LYNCH, RYAN HANKINS,
KEITH J. KOWALCZYK

MEDSTAR GEORGETOWN UNIVERSITY HOSPITAL
WASHINGTON, DC USA

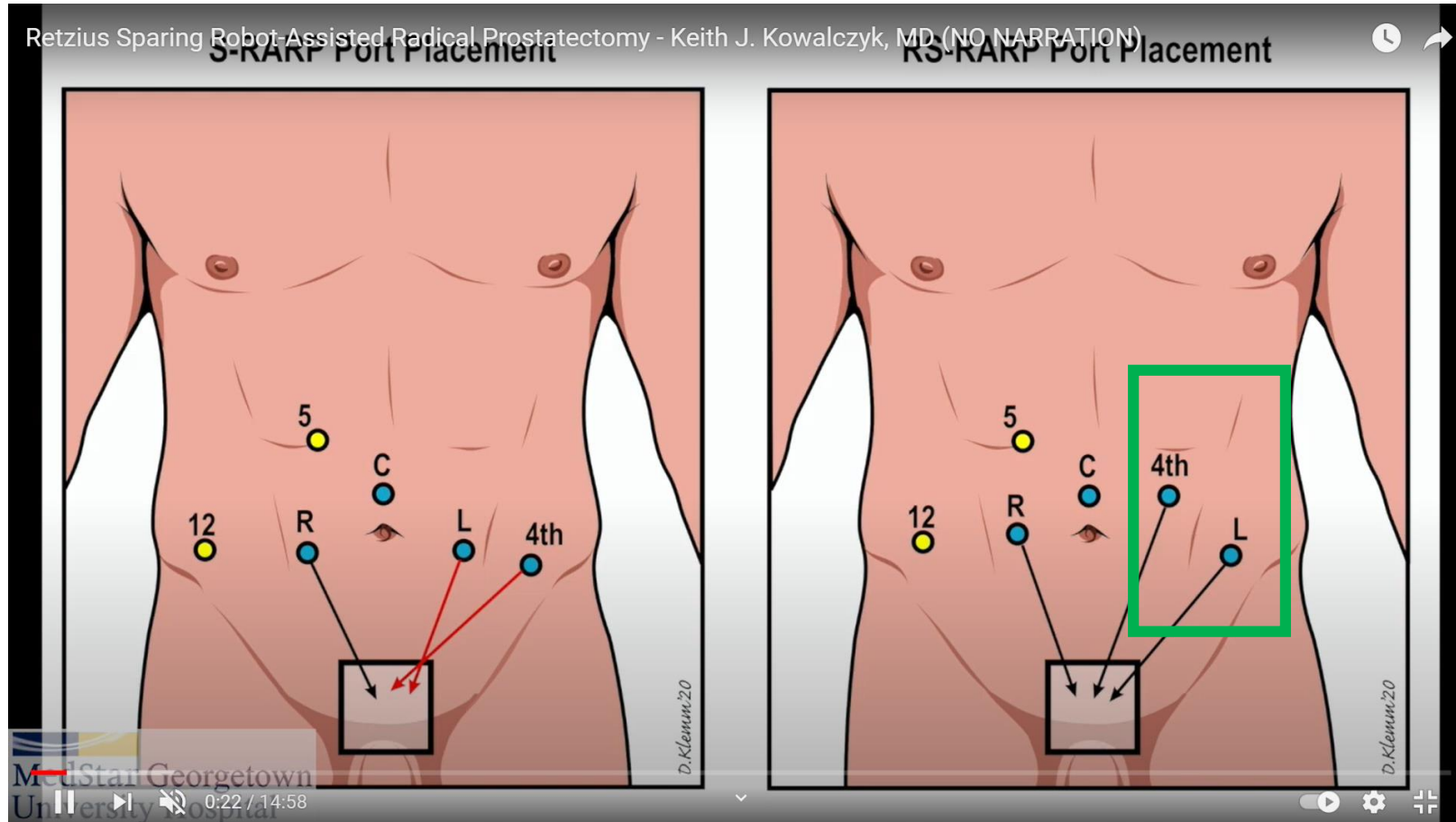
MedStar Georgetown University Hospital
0:04 / 14:58
<https://www.youtube.com/watch?v=tu6U8-ZvWgQ>

結束全螢幕 (f)

義大利式 達文西攝護腺切除

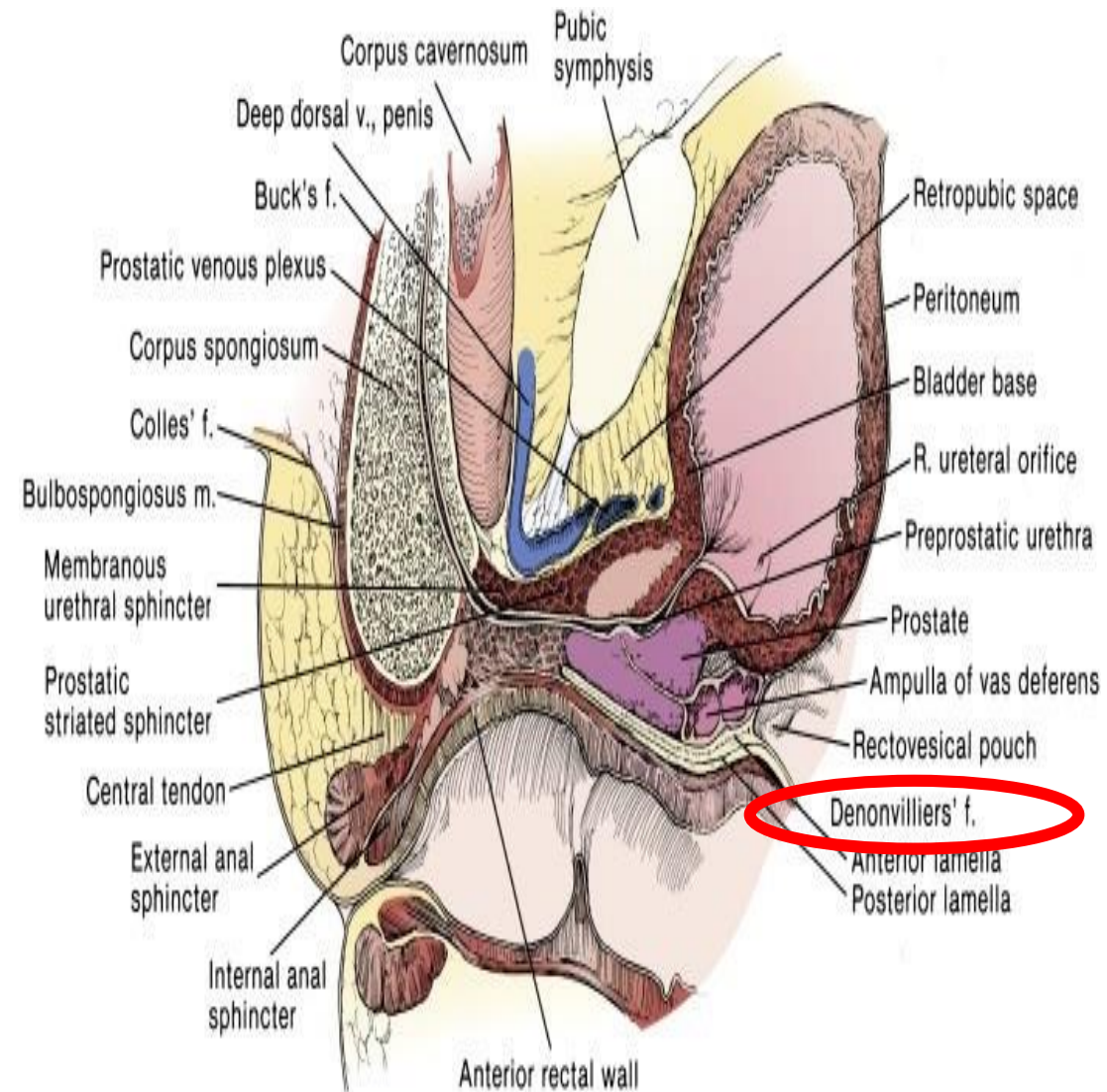
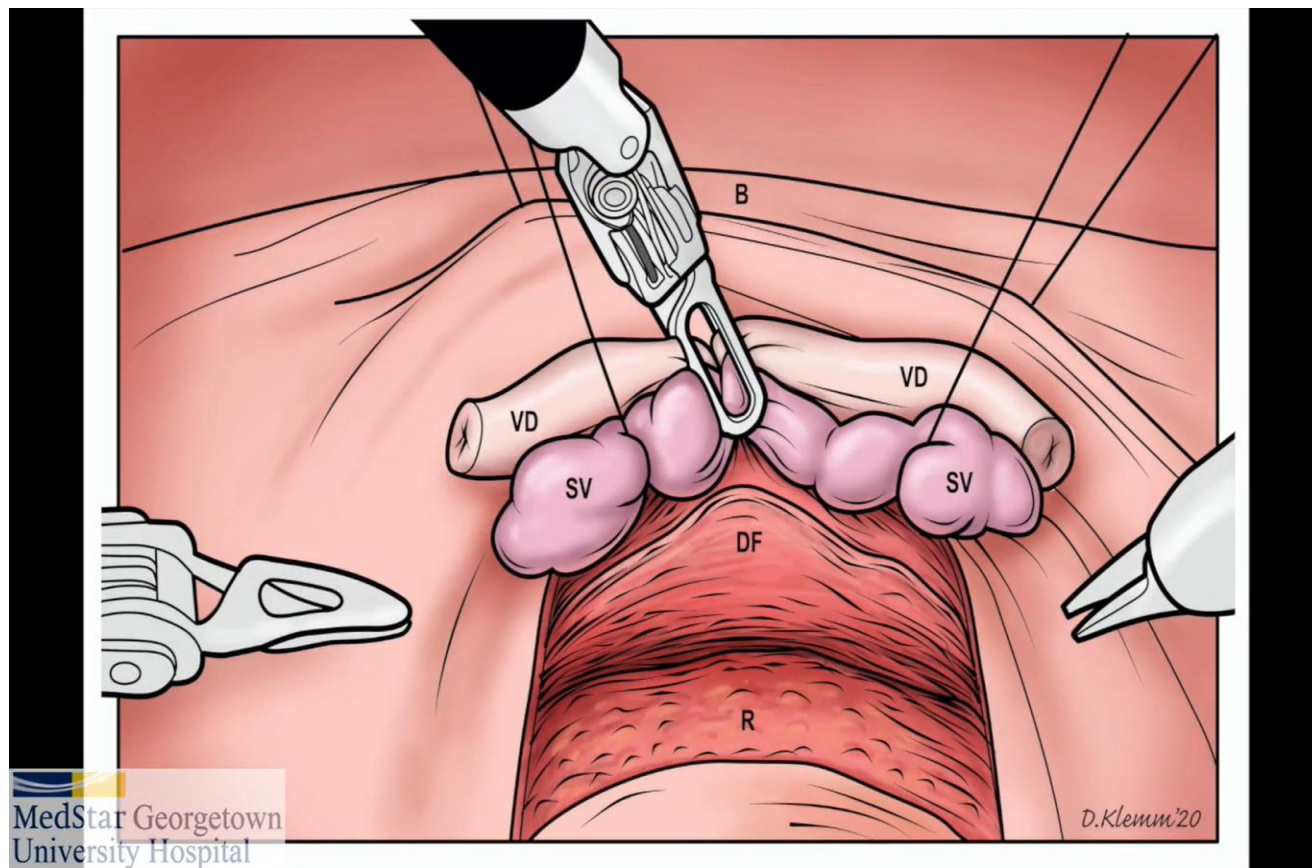
Retzius Sparing RARP

Step 1 Port Placement



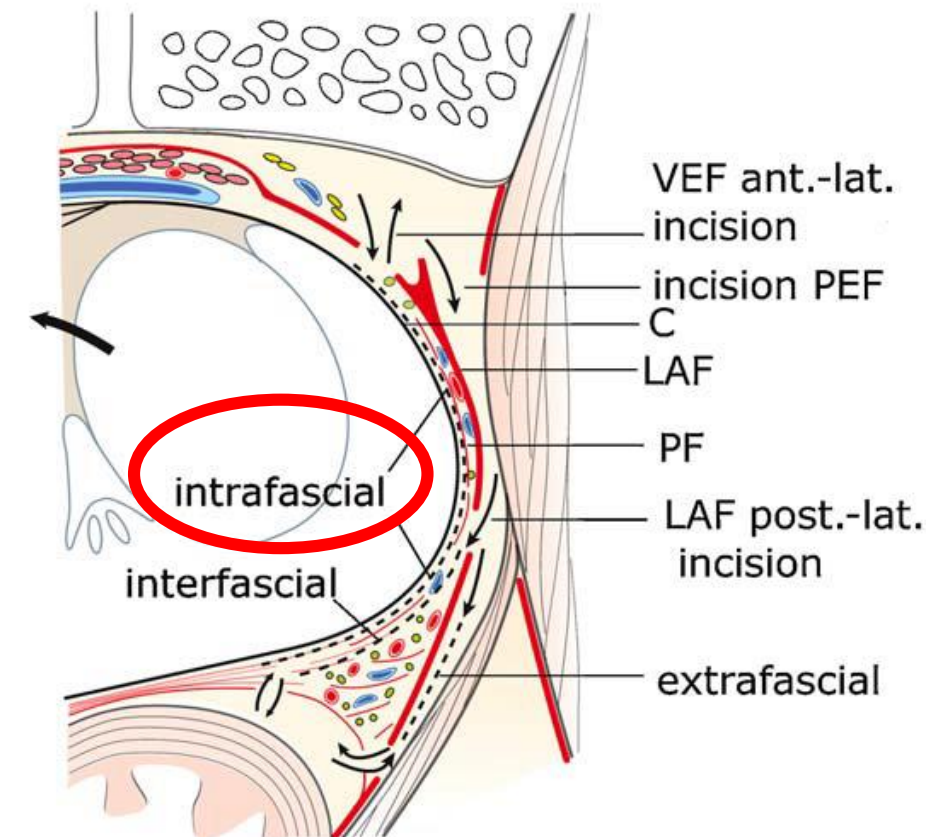
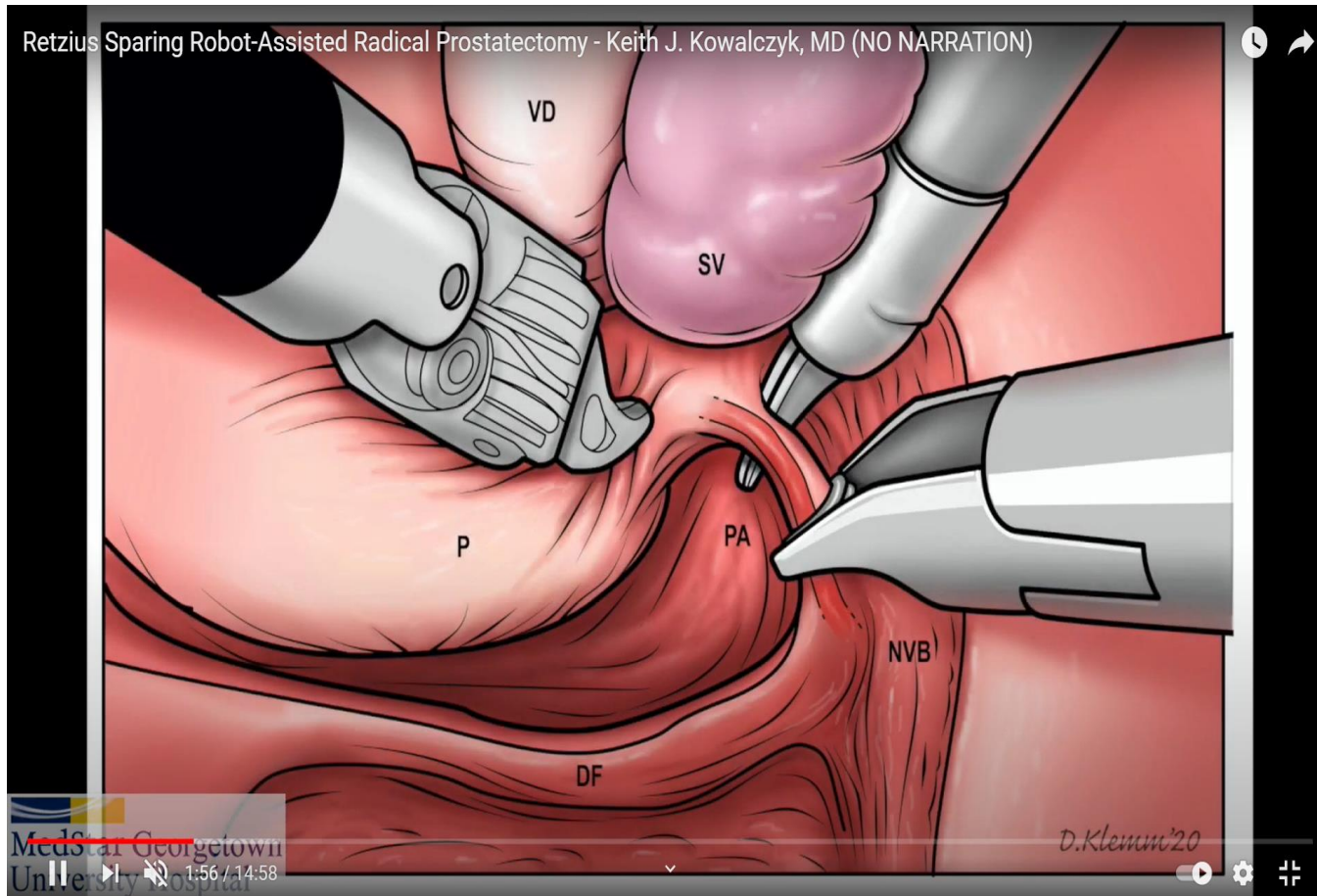
義大利式 達文西攝護腺切除 Retzius Sparing RARP

Step 2 Posterior Dissection



義大利式 達文西攝護腺切除 Retzius Sparing RARP

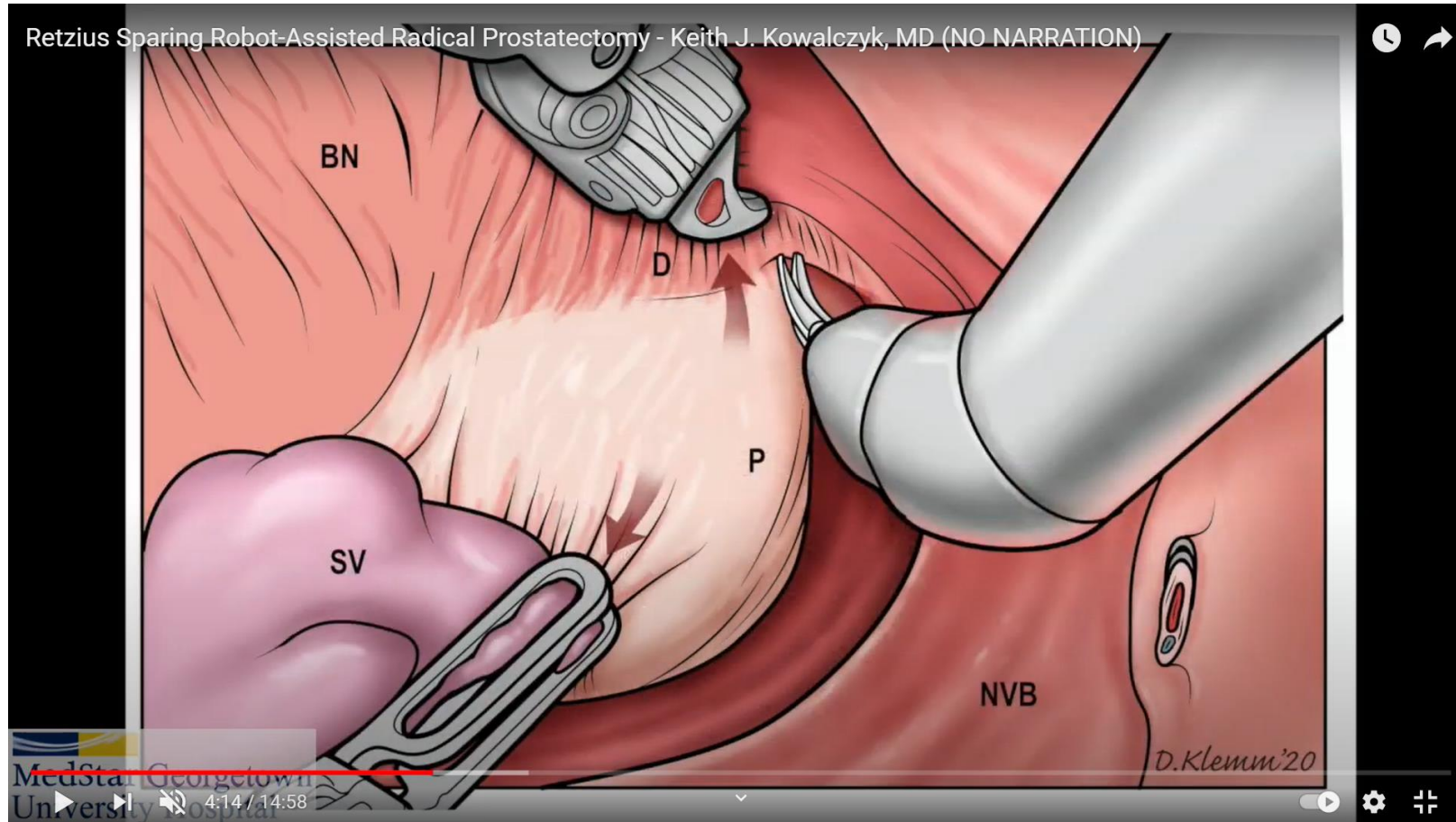
Step 3: Lateral Pedicles and Nerve Sparing



義大利式 達文西攝護腺切除

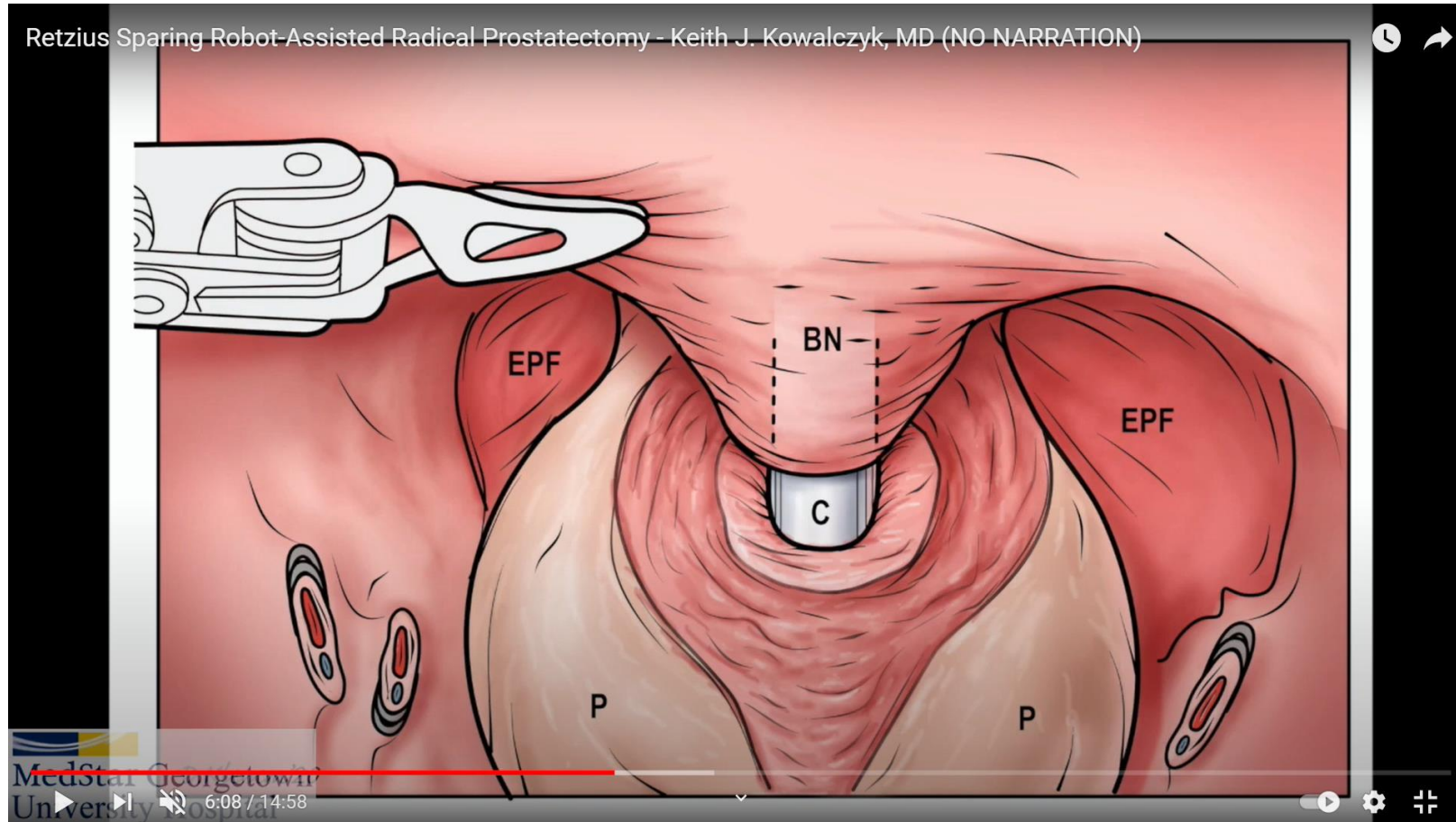
Retzius Sparing RARP

Step 4 Bladder Neck Dissection



義大利式 達文西攝護腺切除 Retzius Sparing RARP

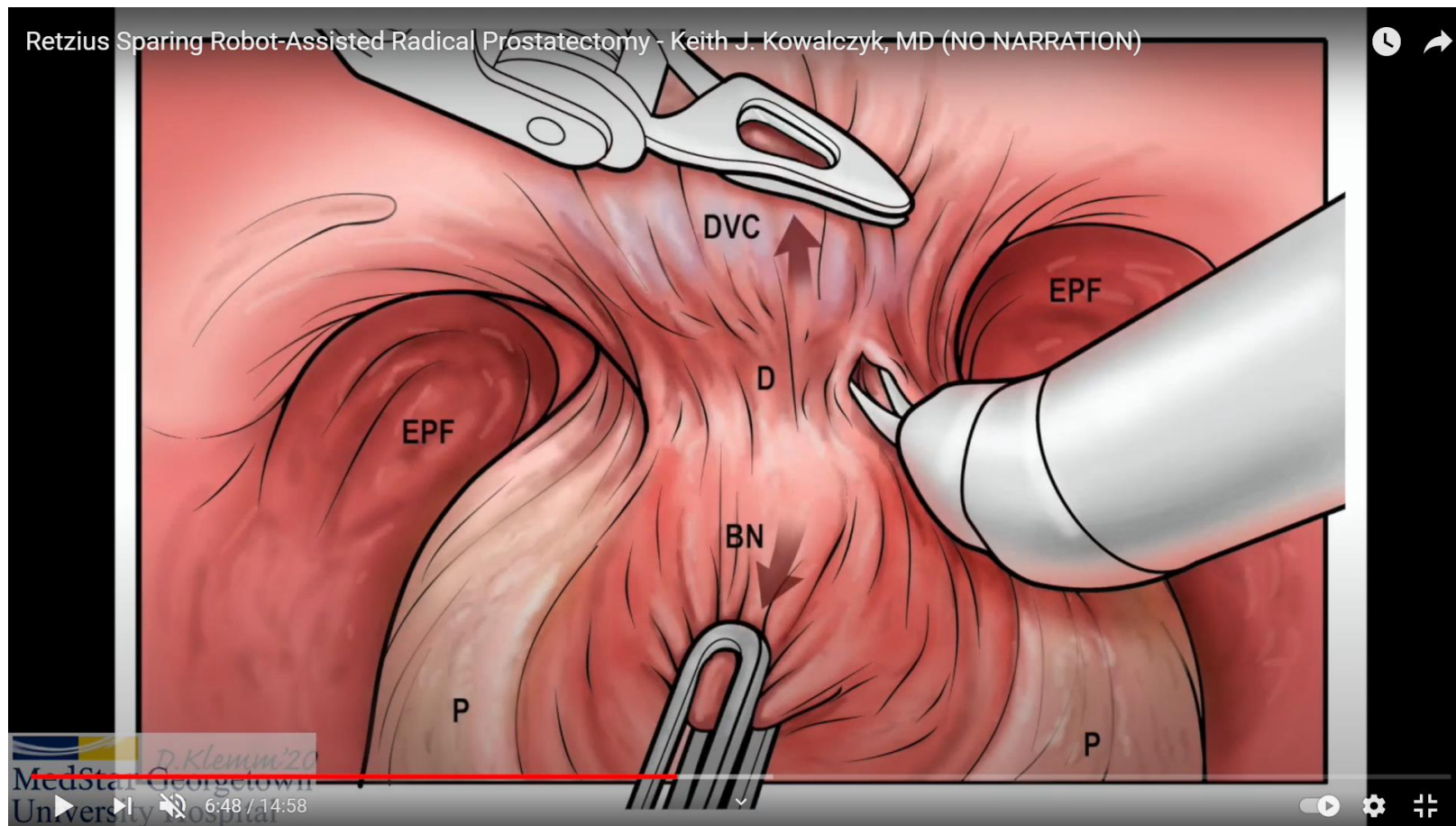
Step 4 Bladder Neck Dissection



義大利式 達文西攝護腺切除

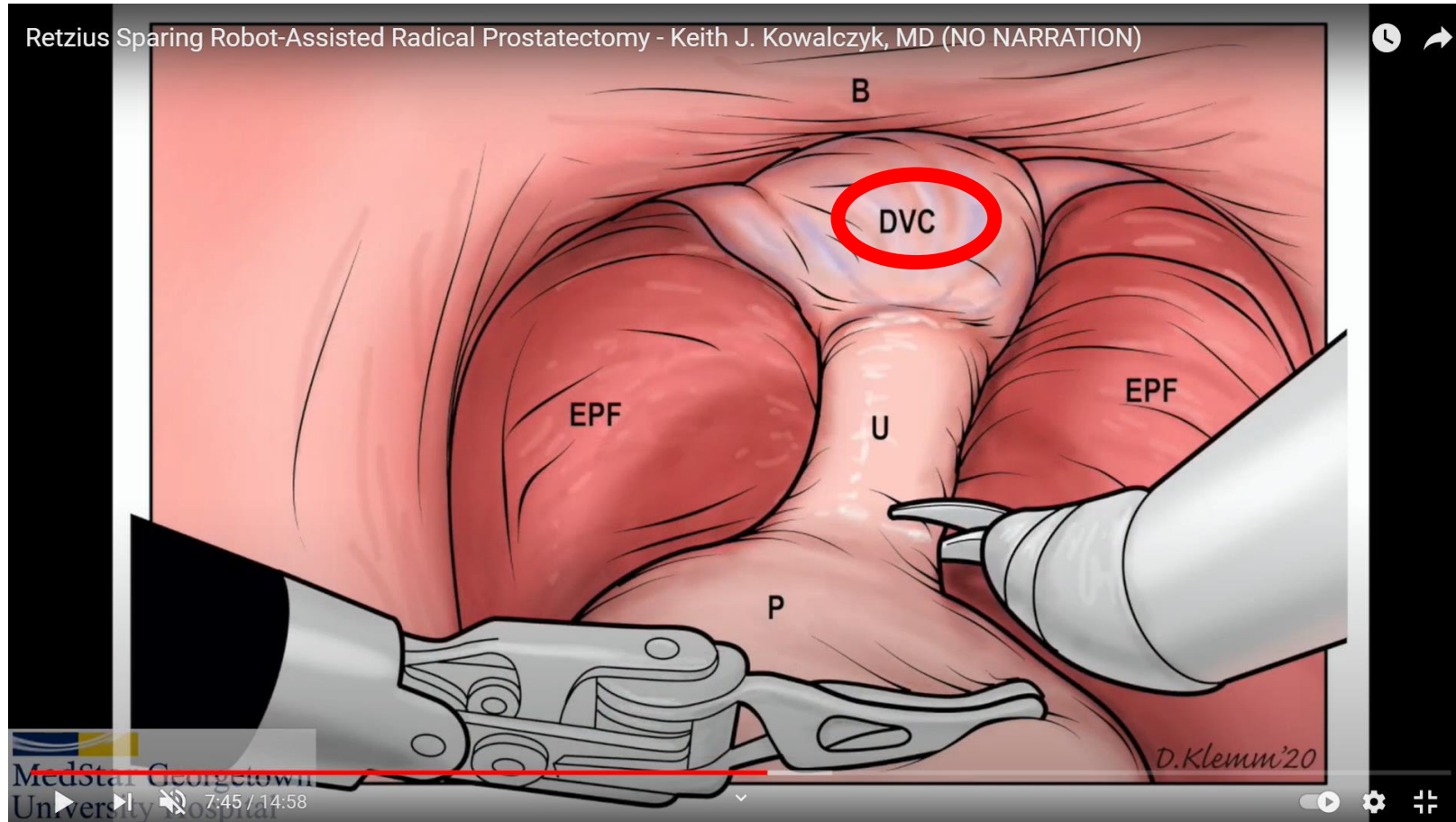
Retzius Sparing RARP

Step 5: Anterior, Apical, and Urethral Dissection



義大利式 達文西攝護腺切除
Retzius Sparing RARP

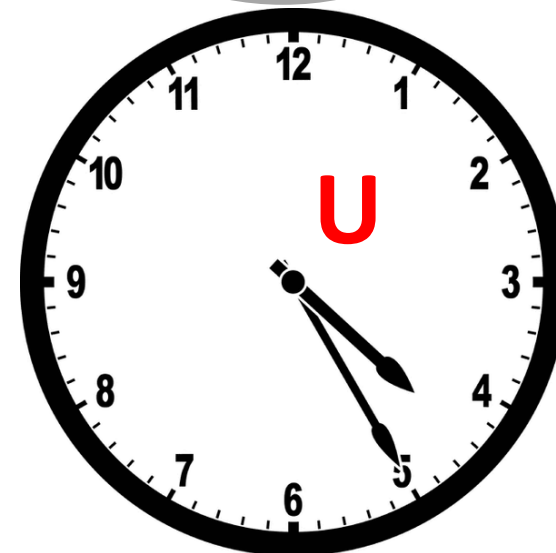
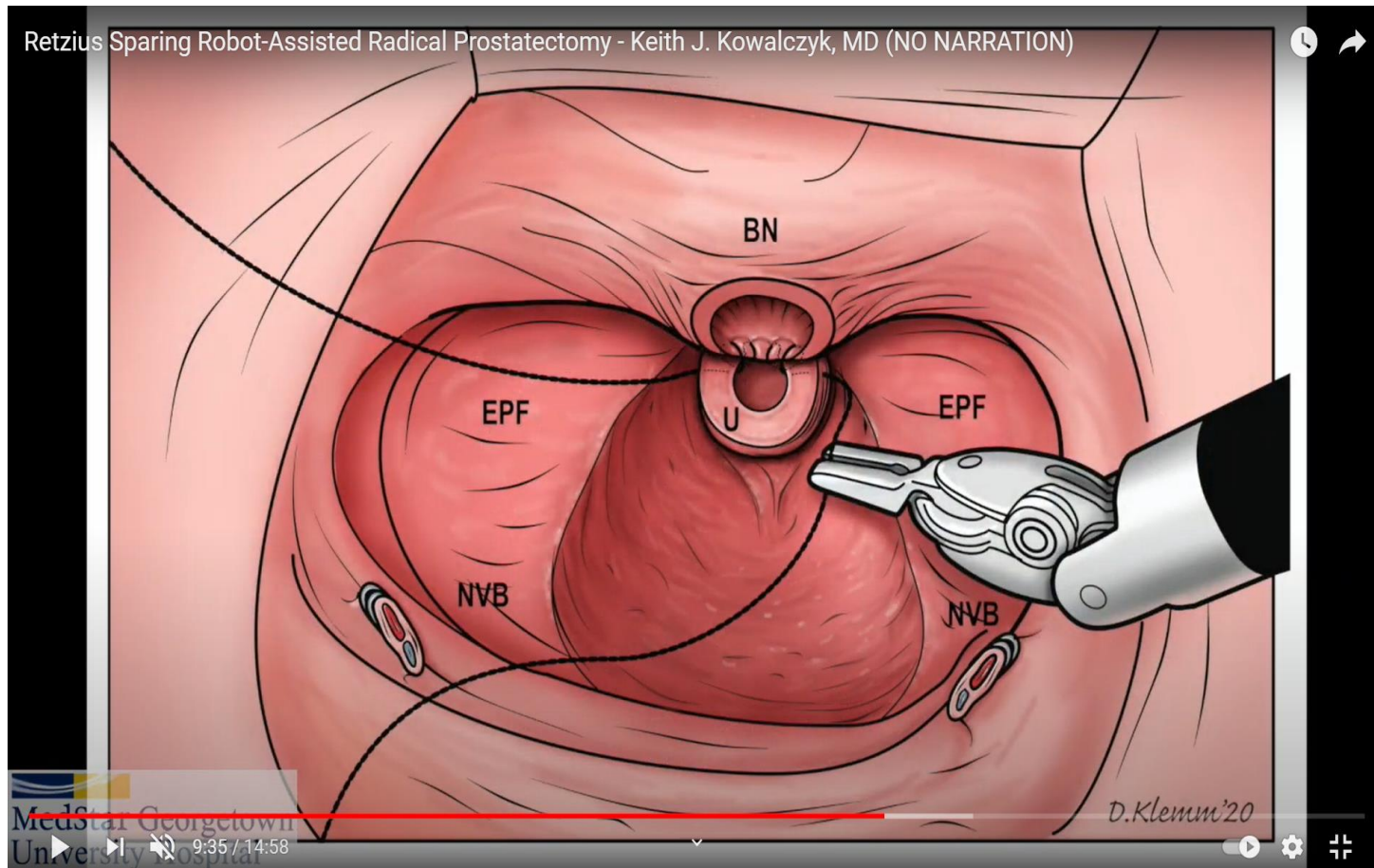


Step 5: Anterior, Apical, and Urethral Dissection



義大利式 達文西攝護腺切除 Retzius Sparing RARP Step 6: Anastomosis

Left Orifice

Right Orifice



2020 永慶路跑

攝護腺癌病患

達文西手術後



義大利式由後方切除
讓尿失禁更快復原
2019~

案例1:攝護腺指數 1500 → <0.008

案例2:攝護癌第4期 → <0.008

案例3:攝護癌手術後2個月 → 打羽毛球



Session: Workshop 5

Retzius-sparing Robotic-Assisted Radical Prostatectomy

日期：2021/08/22 (sun) 09:30-10:30

地點：台中榮民總醫院 教學大樓 2F 201 會議室

座長：王百孚、裘坤元

Code	Time	Topic	Speaker
WS5-1	09:30-09:45	How to get starting	台大醫院 周博敏醫師
WS5-2	09:45-10:00	Step by step	嘉義長庚 林威宇醫師
WS5-3	10:00-10:20	Tips and tricks	台中榮總 裘坤元醫師
WS5-4	10:20-10:30	Discussion	ALL



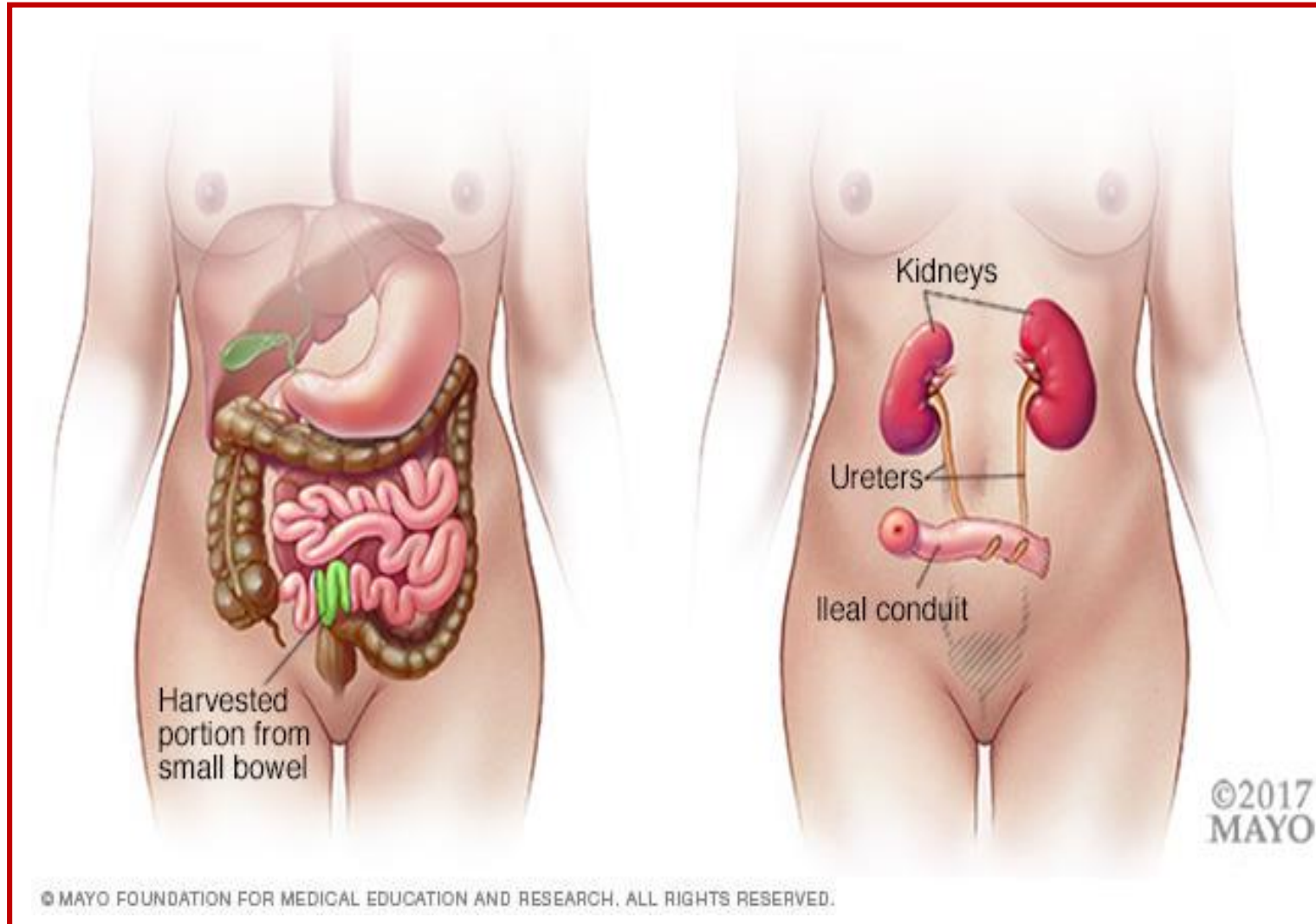
力量

-----來自渴望

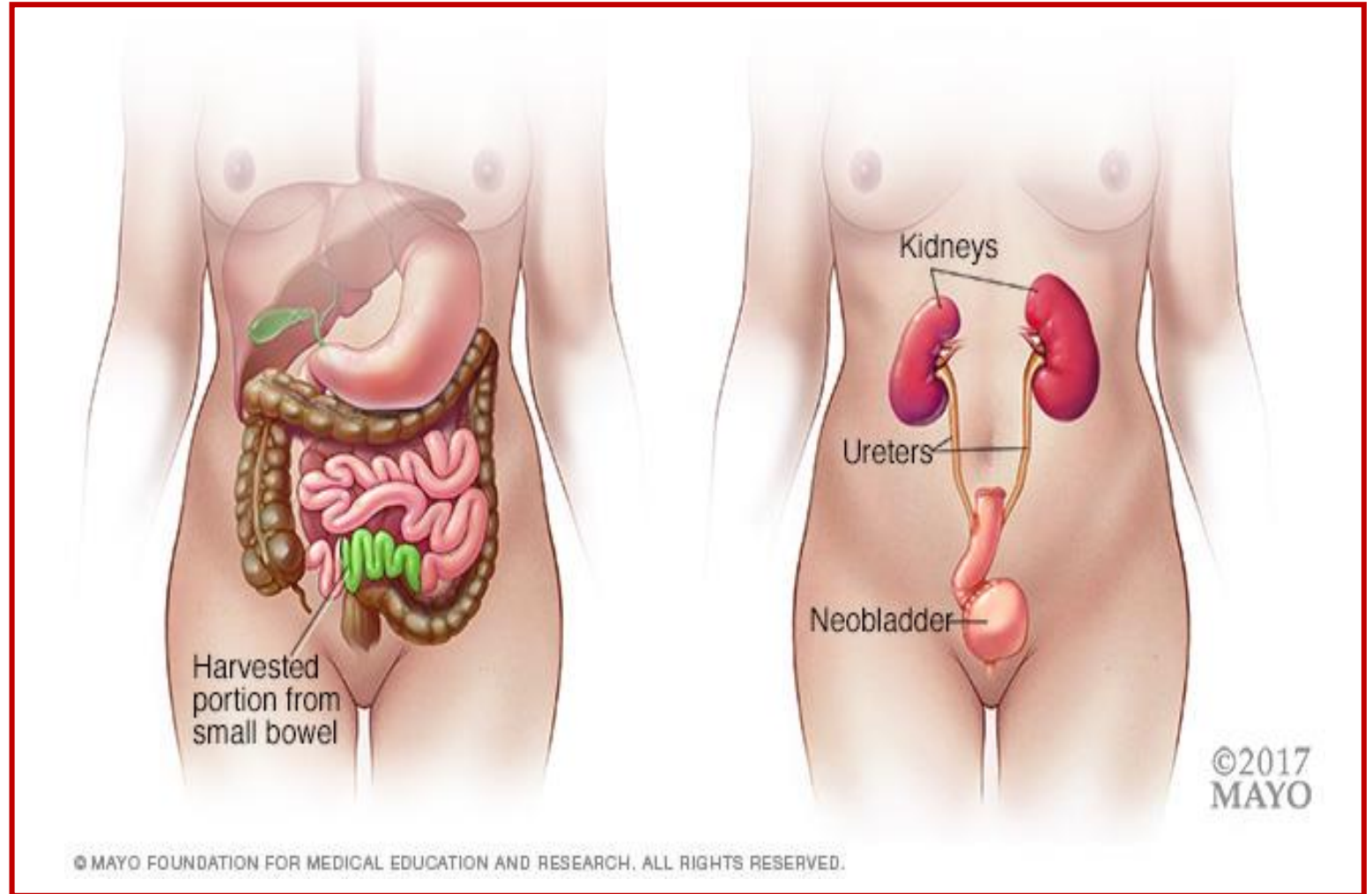
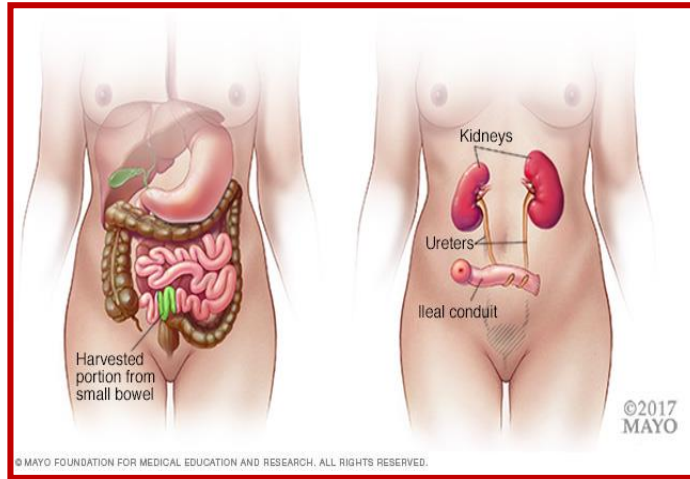


膀胱切除後

迴腸造口



人工膀胱 (民國92年~)



(II)膀胱腫瘤

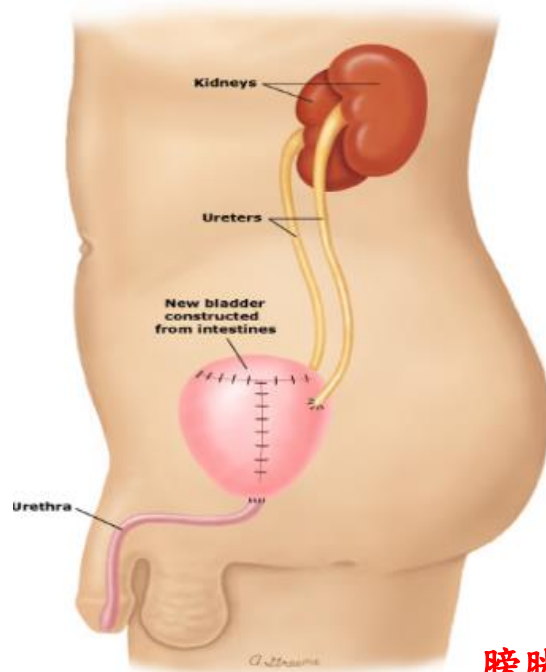
針對銀髮族膀胱癌的病患，提供人工膀胱治療

人工膀胱的好處

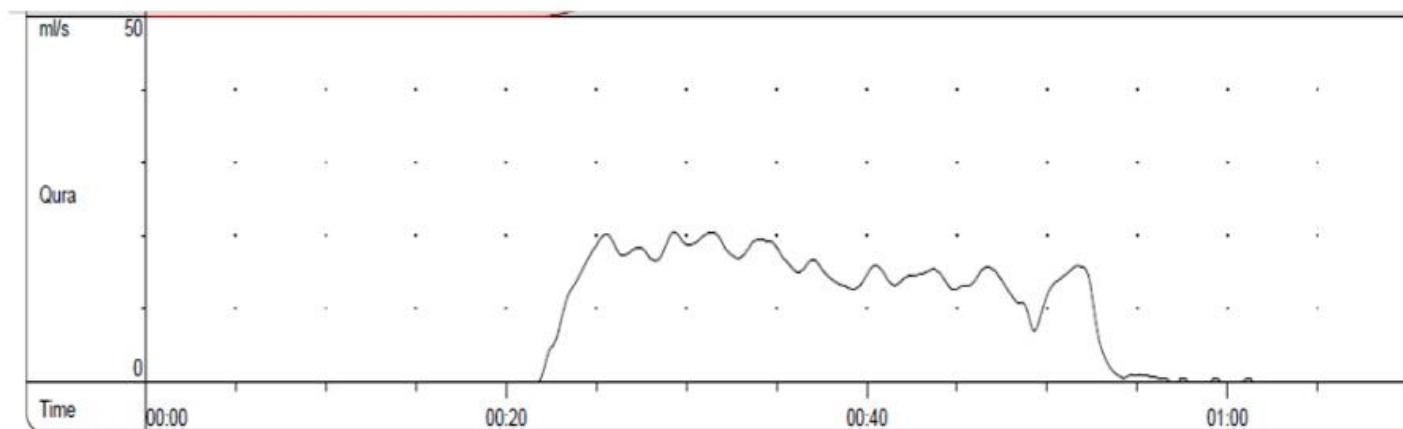
維持身體形像

免除全天尿袋

保有先天排尿姿勢



50 y/o male, post Neobladder 10 th year



Uroflow results

Peak flowrate	20 ml/s
Time to peak flow	3 s
Voided volume	473 ml
Flow time	36 s
Voiding time	40 s
Average flowrate	13 ml/s
Corrected Qmax	22 sqrt ml

膀胱癌病患在本中心接受人工膀胱手術十年後排尿功能，
最大尿流速、膀胱容量與殘餘尿量，一如正常膀胱

癌友分享 裝人工膀胱仍可工作

推薦 0



中央通訊社

中央社 - 2015年12月12日 下午5:14

(中央社記者黃國芳嘉義縣12日電)嘉義長庚醫院今天舉行泌尿道癌病友座談會，現場有罹患膀胱癌摘除泌尿系統，而裝上人工膀胱、尿道的病友分享，10年來，不僅作息正常，還能工作賺錢。

嘉義長庚醫院舉行泌尿道癌病友座談會，由泌尿科主任林威宇主持，他說，人施行根除性膀胱手術時，比起年輕人，術中的併發症並不會更高，因此，膀胱癌，腹腔鏡手術切除膀胱，仍是治療選項。



自由時報

國家品質標章

活得久，活得好—

銀髮族「排尿障礙」的 微創治療與重建手術



Studer 教授首次在台



瑞士泌尿科教授
歐洲泌尿科權威
新加坡客座教授
Cancer,
European Urology.

人工膀胱示範手術及互動式研討會

日期：2012年01月07日（星期六）

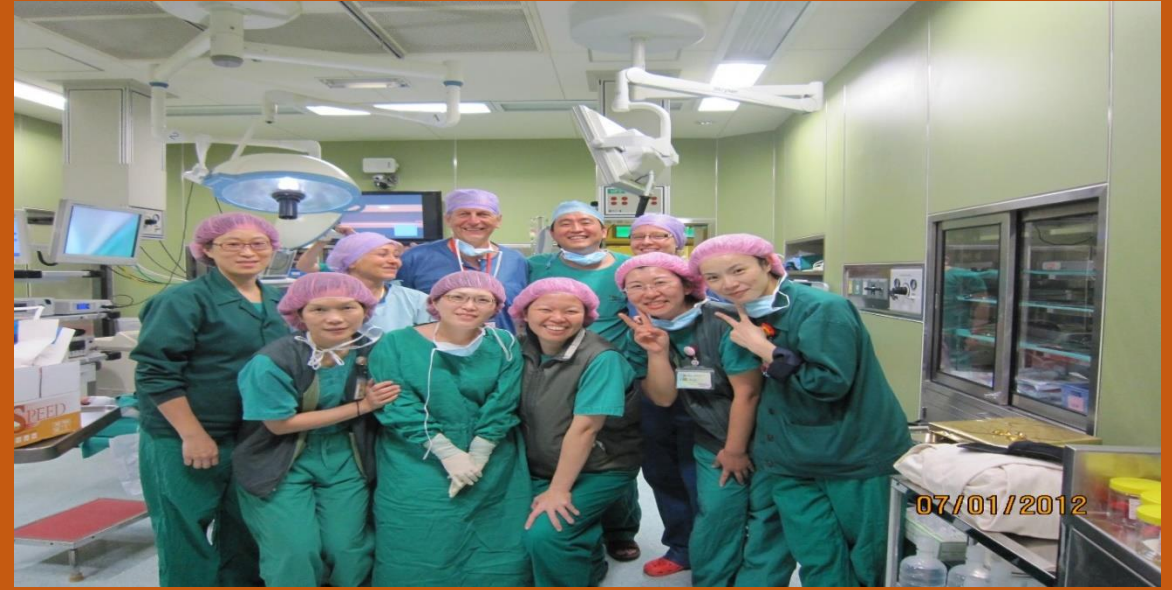AM 08:30

視訊地點：嘉義長庚紀念醫院國際會議廳

主辦單位：長庚醫學基金會

嘉義長庚紀念醫院

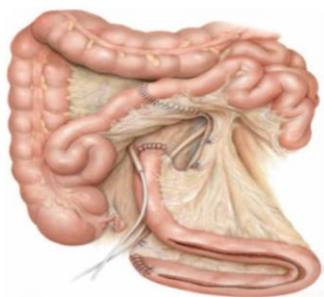
台灣泌尿腫瘤醫學會



(II)膀胱腫瘤

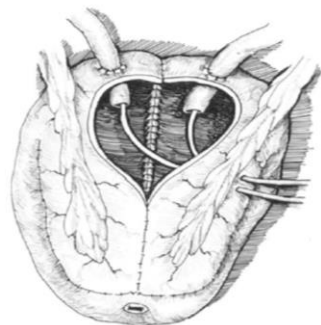
針對銀髮族膀胱癌的病患，提供人工膀胱治療

2003~2016



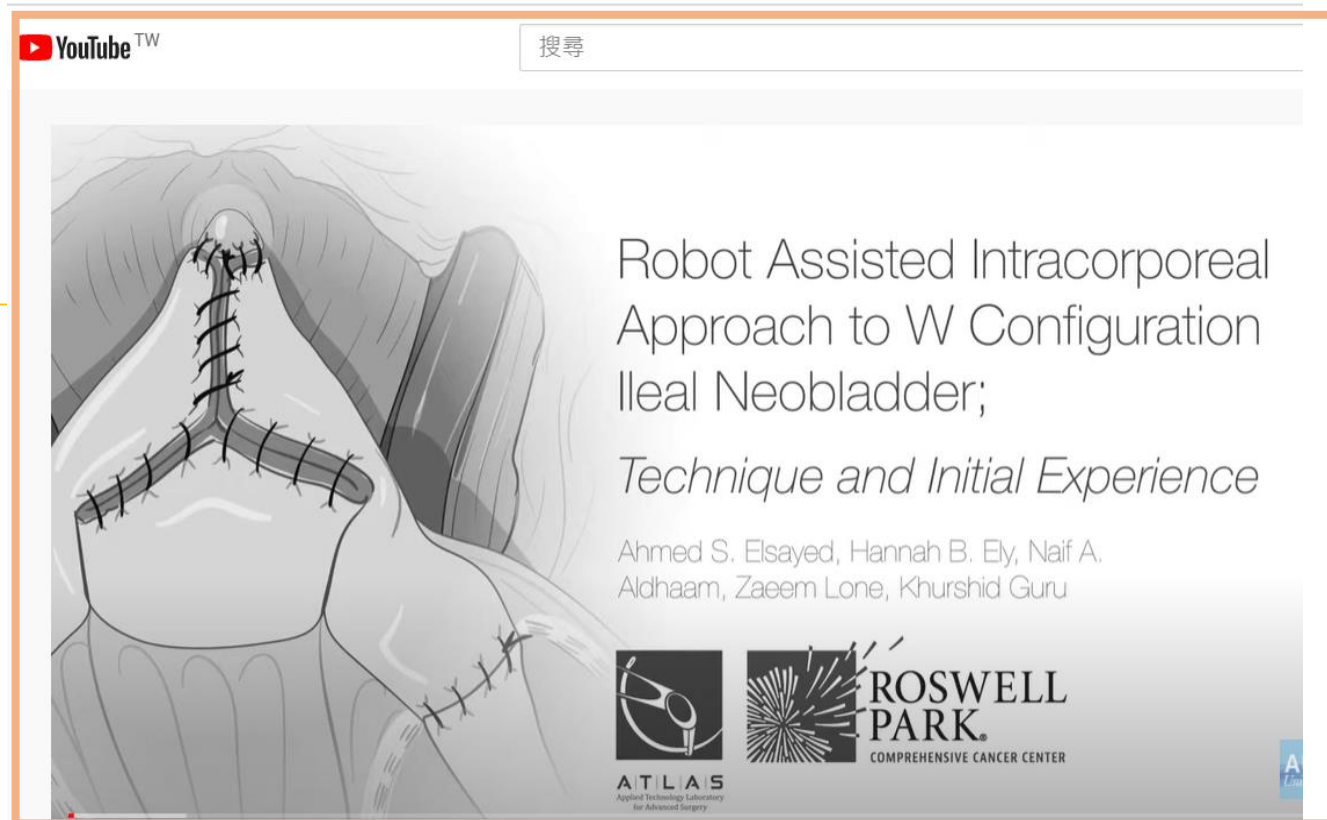Studer Method

2016~2018

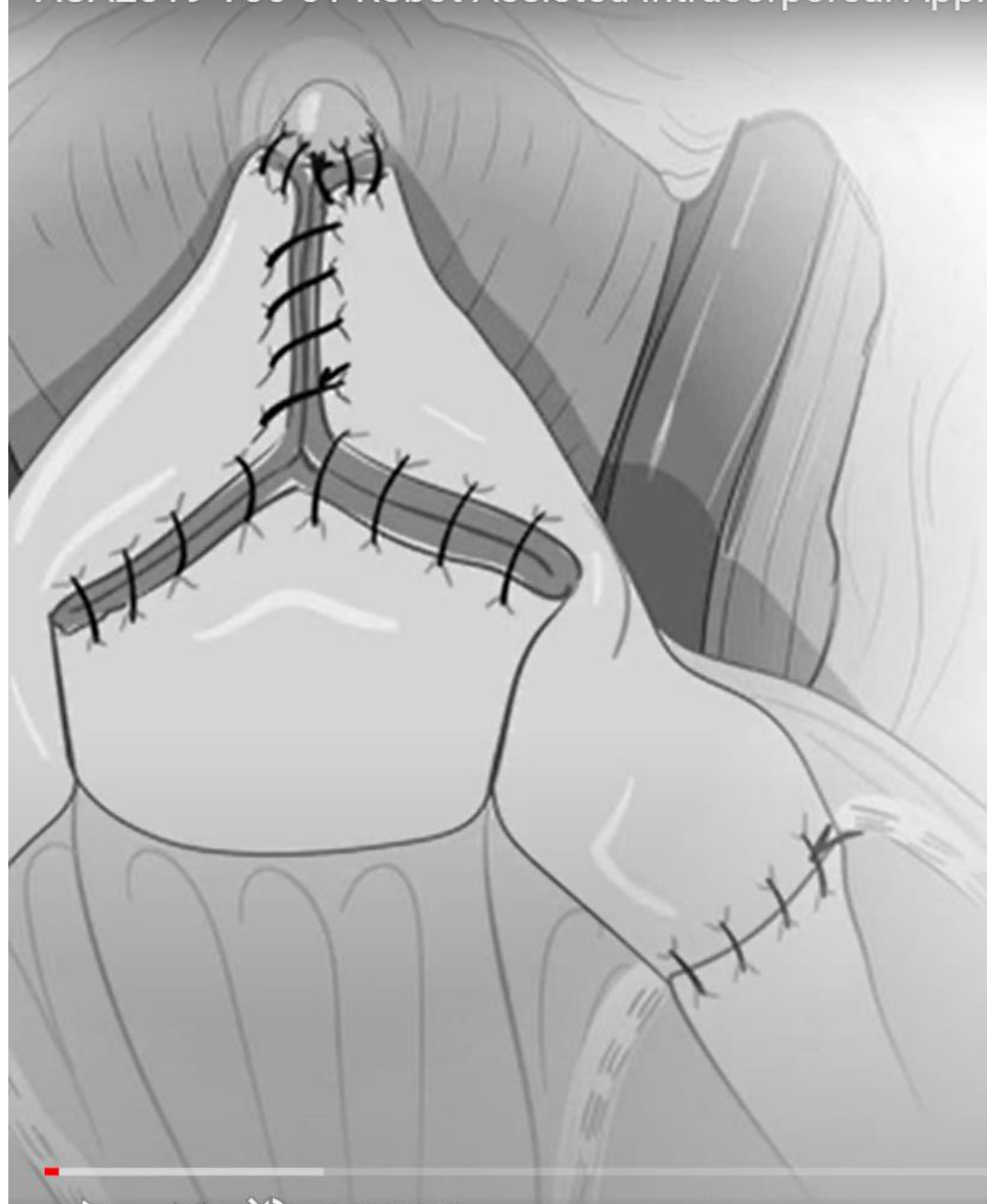


Jiang Huang Method

2018~2021



不僅病人不用終身掛著尿袋也沒有身體形象上的遺憾，有助於生活品質的改善，輕鬆快樂的面對膀胱癌病魔，擺脫哀怨不便，享受平靜祥和的暮年。



Robot Assisted Intracorporeal Approach to W Configuration Ileal Neobladder;

Technique and Initial Experience

Ahmed S. Elsayed, Hannah B. Ely, Naif A. Aldhaam, Zaeem Lone, Khurshid Guru

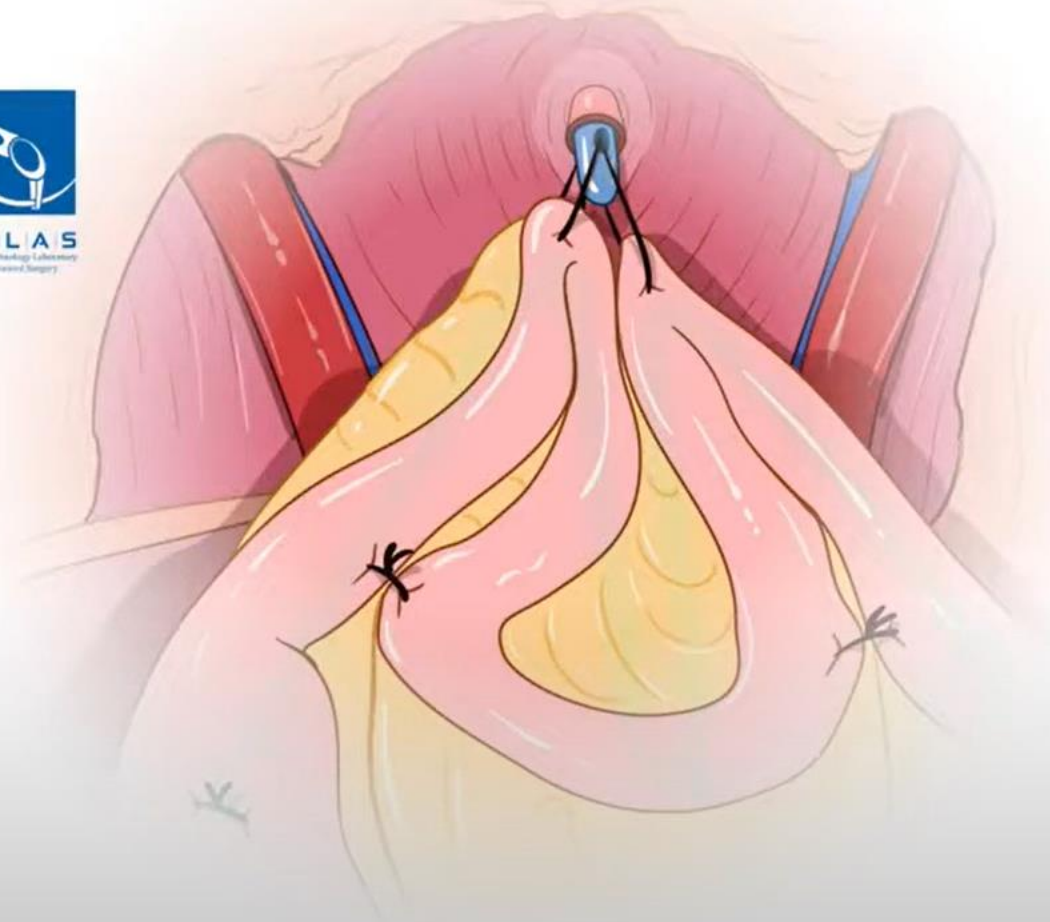


ATLAS
Applied Technology Laboratory
for Advanced Surgery



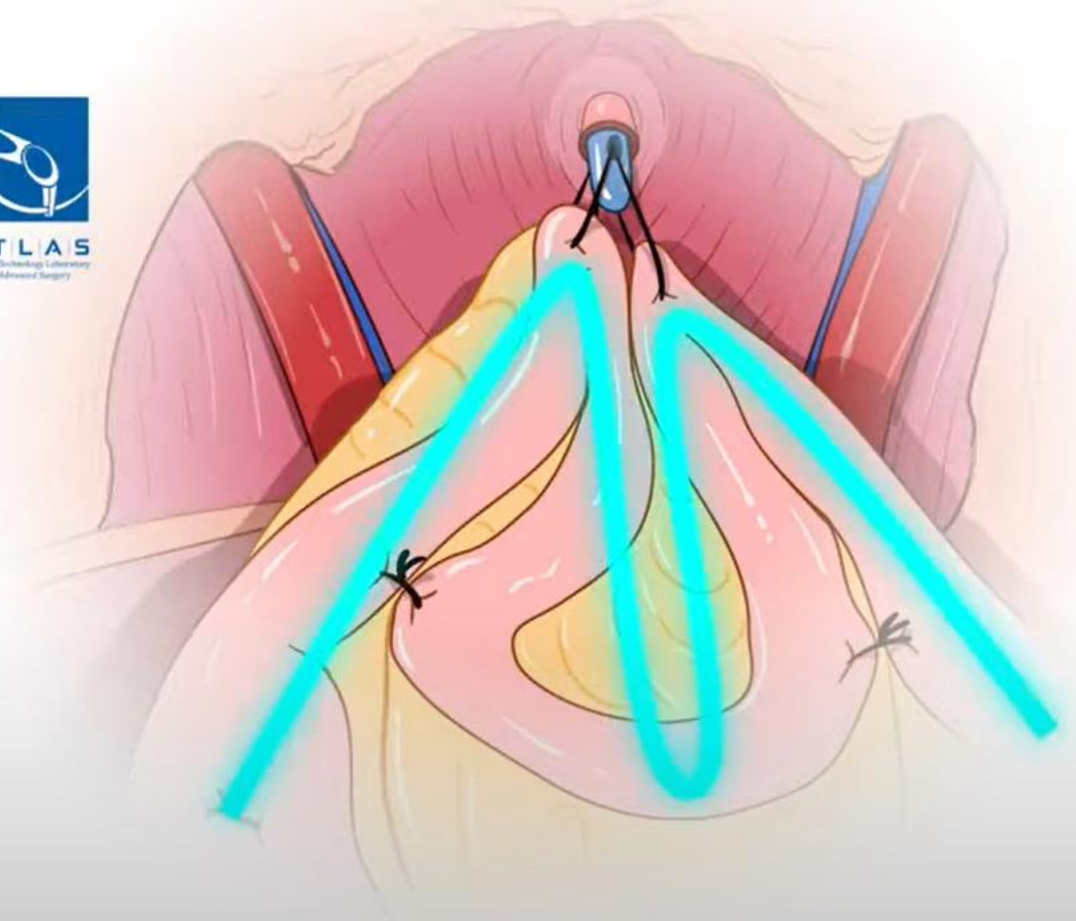
**ROSWELL
PARK.**

COMPREHENSIVE CANCER CENTER



Step 2: Formation of "W" configuration



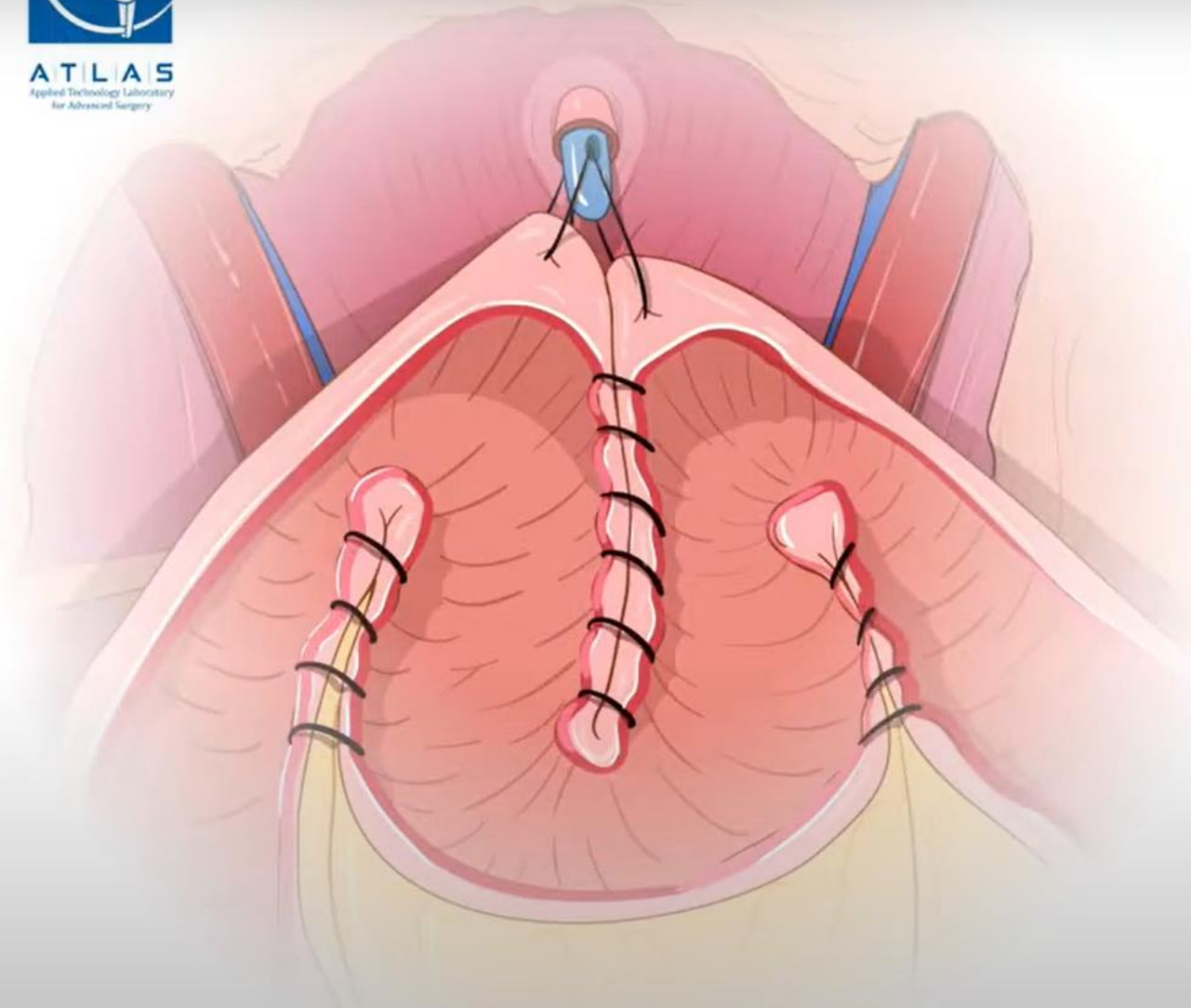


Step 2: Formation of "W" configuration



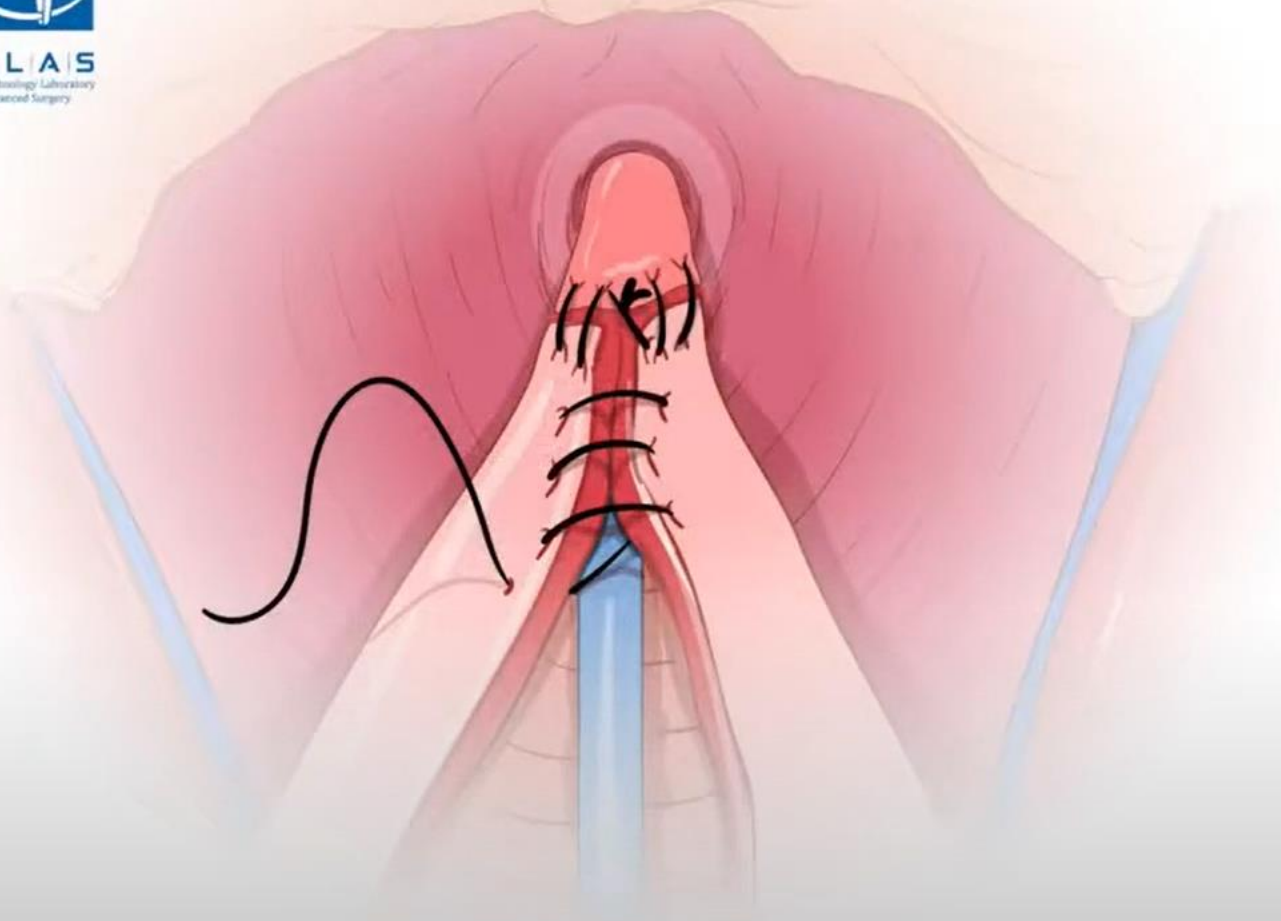


ATLAS
Applied Technology Laboratory
for Advanced Surgery



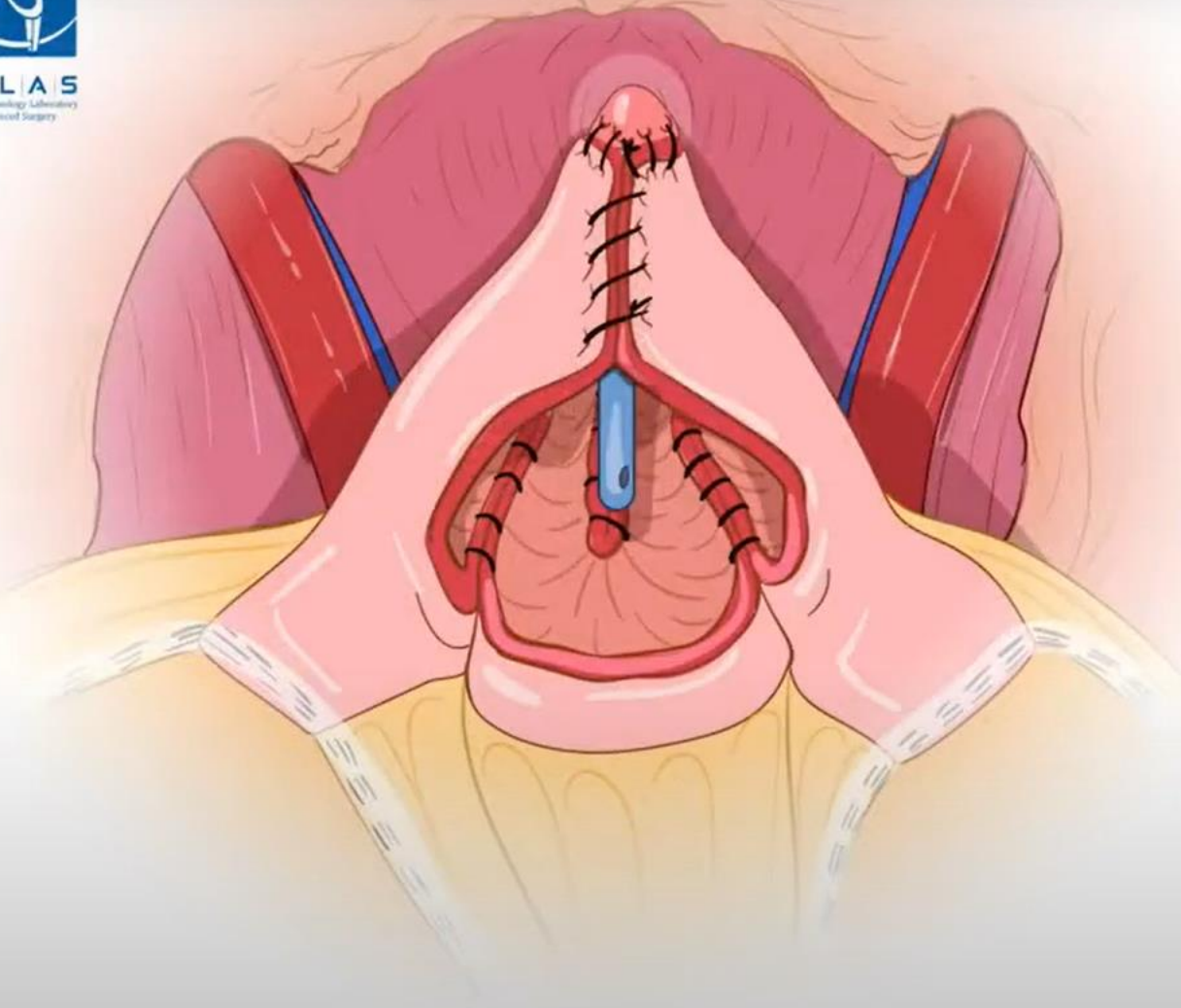
Step 6: Suture R and L troughs together





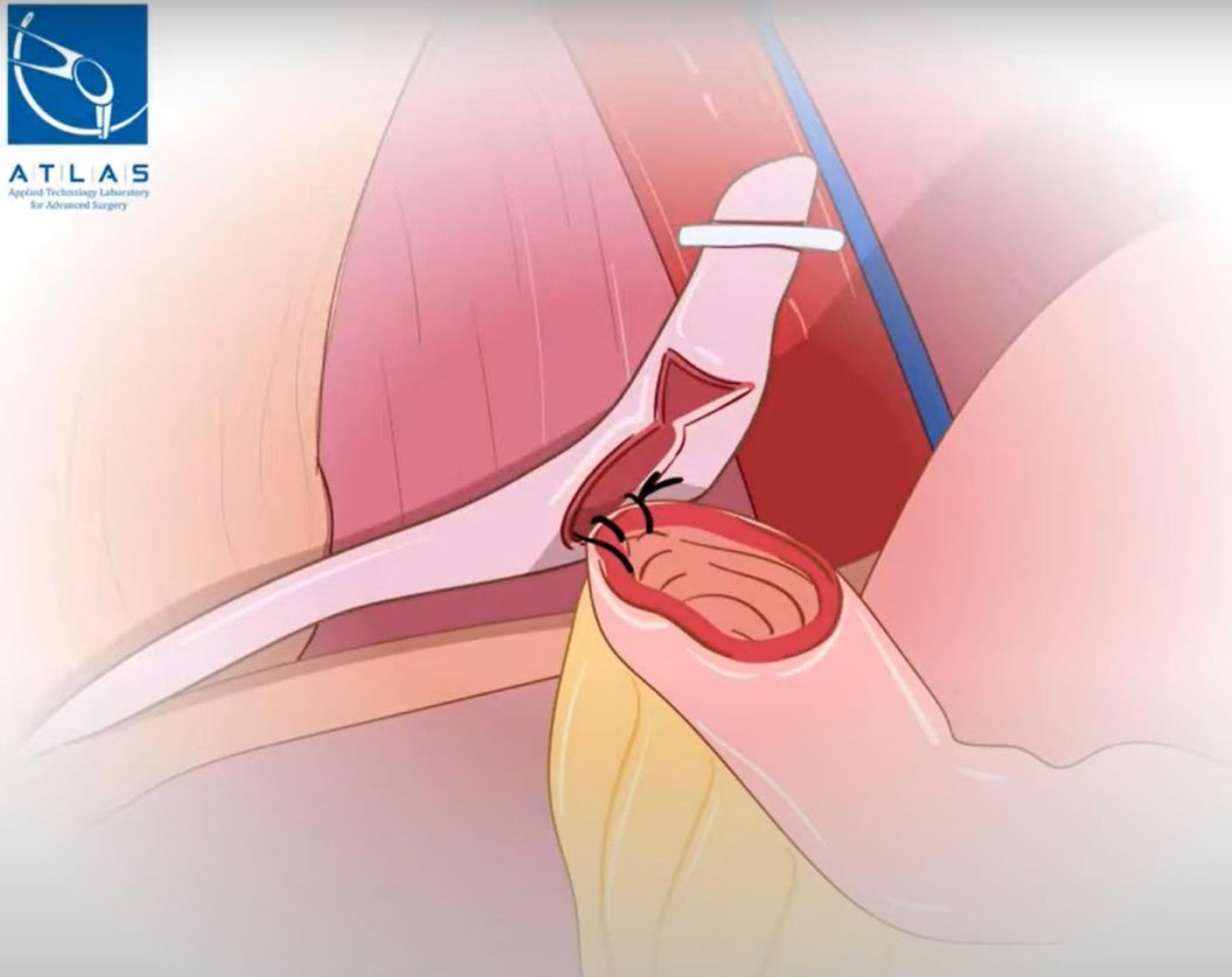
Step 8: Begin anterior plate closure





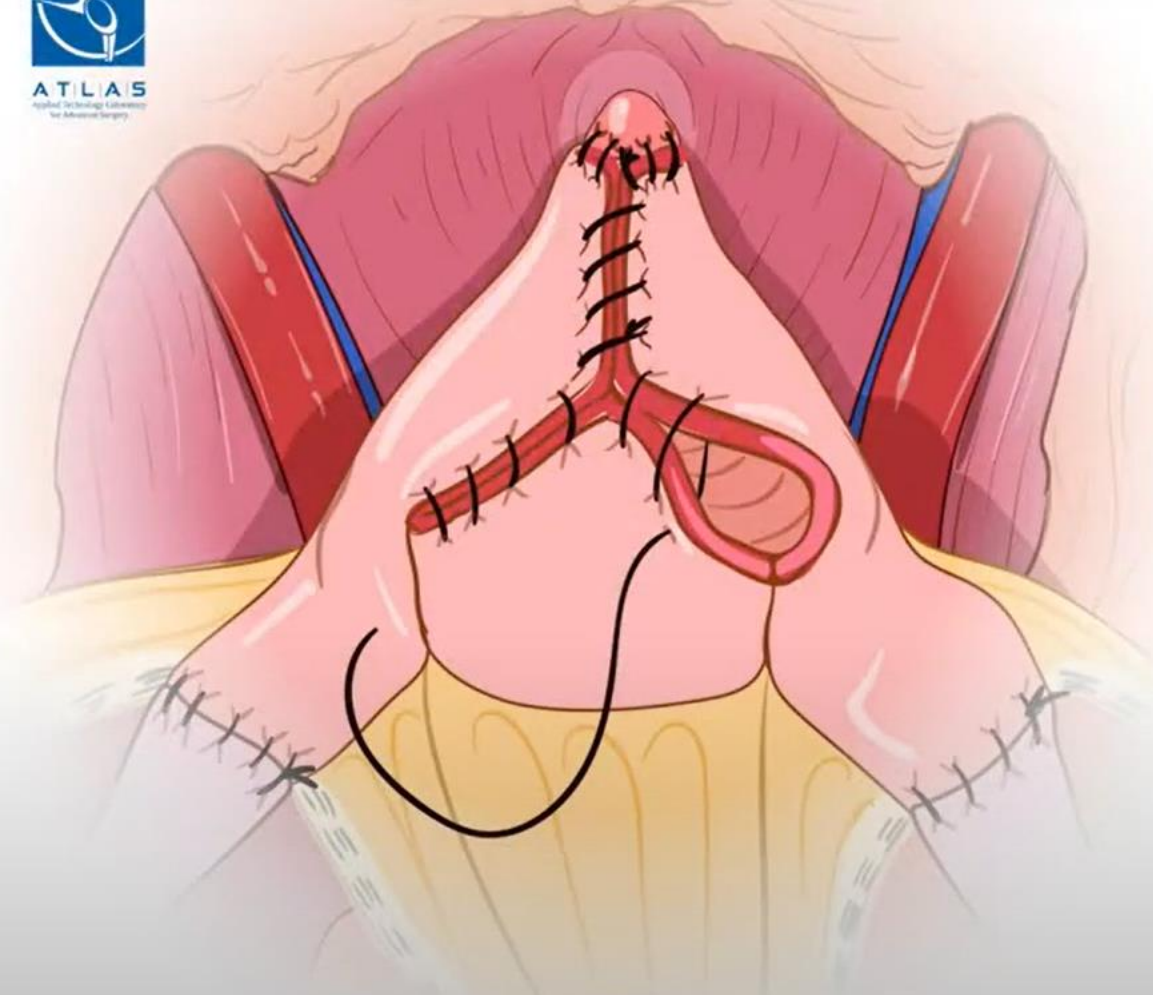
Step 9: Bowel division





Step 11: Uretero-ileal anastomosis





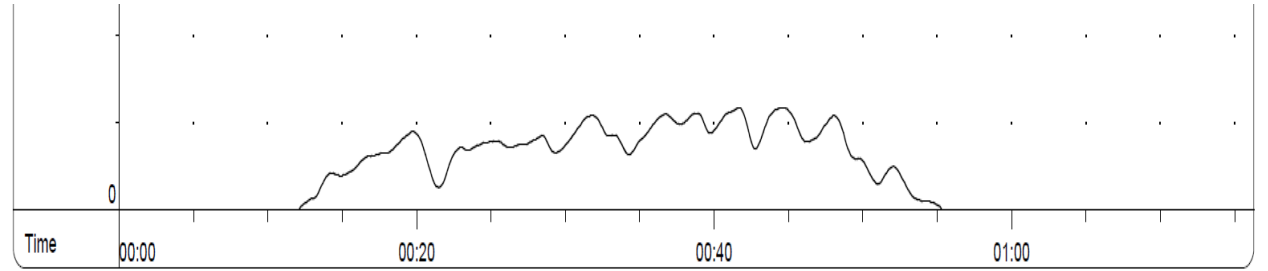
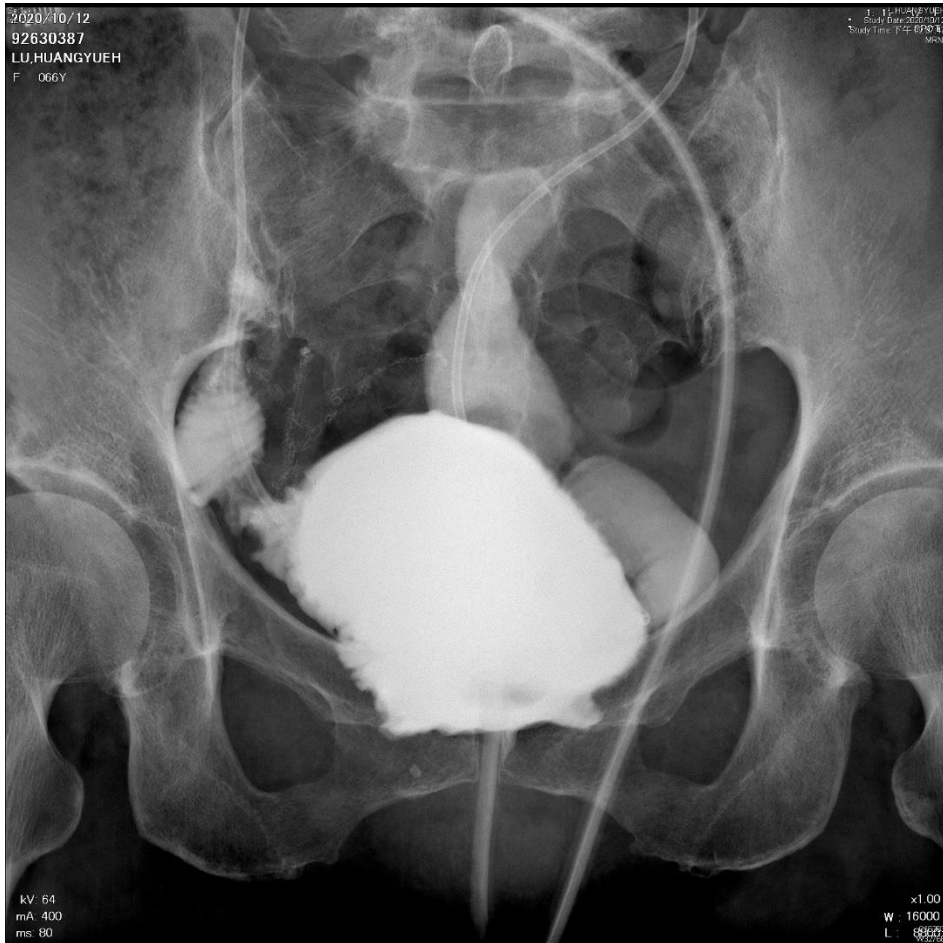Step 14: Closure of anterior plate



人工膀胱重建手術

2003~2021

傳統開腹 3 腹腔鏡 3 達文西 5



Uroflow results

Peak flowrate 12 ml/s
 Time to peak flow 29 s
 Voided volume 310 ml
 Flow time 43 s
 Voiding time 43 s
 Average flowrate 7 ml/s
 Corrected Qmax 18 sqrt ml

Marker overview

Marker name	Time	Vmic	Qura
Miction command	0:00:00.00	0	0

Investigation conclusion

PVR:65ml



嘉義長庚紀念醫院
Chang Gung Memorial Hospital, Chiayi

達文西百例里程碑頒發

泌尿科 林威宇醫師



In Recognition of
100th da Vinci Surgery

一百例達文西手術紀念

Dr. Wei-Yu Lin

林威宇 醫師

Chiayi Chang Gung
Memorial Hospital

嘉義長庚紀念醫院

Nov. 2020

INTUITIVE

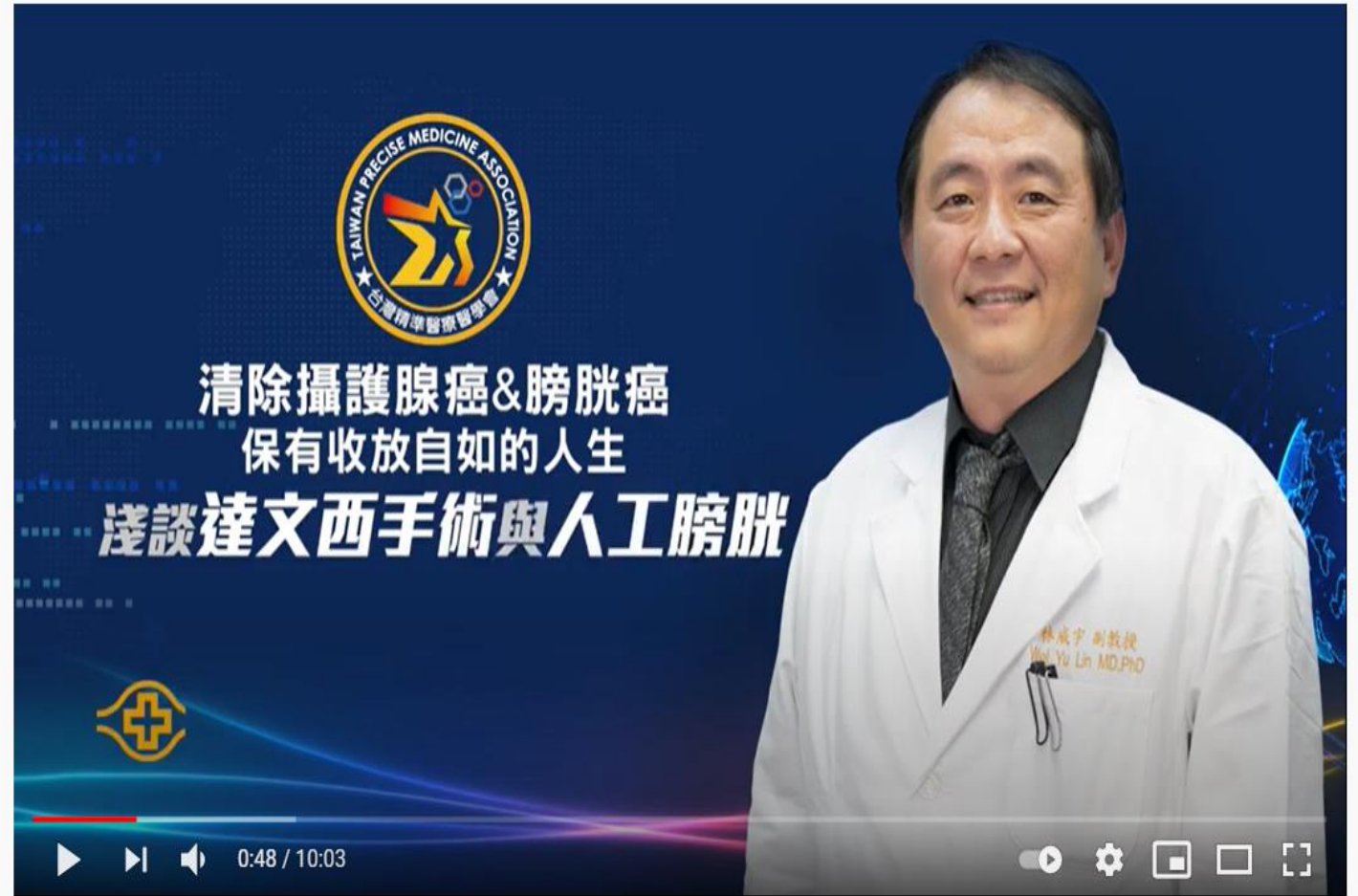

專長：攝護腺雷射手術
 泌尿道癌微創手術(腎臟、膀胱、攝護腺)

門診時間表

嘉義長庚醫院						
星期	一	二	三	四	五	六
時間						
上午	●			●		
下午		●				

部立嘉義醫院						
星期	一	二	三	四	五	六
時間						
上午		●				
下午						



淺談達文西手術與人工膀胱 / 林威宇主任 / 台灣精準醫療醫學會製作 (精準醫字第1100002號)

網址: www.longlifebetterlife.com